Army Medical Library

Ueber Opticustumoren.

Inaugural-Dissertation

zur

Erlangung der Doctorwürde

der

Hohen Medicinischen Facultät

der

Grossherzogl. Badischen Ruprecht-Carls-Universität

Heidelberg

vorgelegt von

Adolf H. Pagenstecher

approb. Arzt aus Wiesbaden.

Gedruckt mit Genehmigung der Medicinischen Facultät zu Heidelberg.

Decan:
Prof. Dr. **Kräpelin.**

Referent:
Geh. Rath Prof. Dr. **Th. Leber.**

Leipzig

Wilhelm Engelmann

1902.

Sonder-Abdruck
aus „v. Graefe's Archiv für Ophthalmologie"
LIV. Band, 2. Heft.

Meinem Vater

dem Augenarzte

Professor Dr. Hermann Pagenstecher

gewidmet.

Lebenslauf.

Ich Adolf Pagenstecher wurde am 17. Dezember 1877 zu Wiesbaden als Sohn des Augenarztes Dr. med. Hermann Pagenstecher geboren. In Wiesbaden besuchte ich die Elementarschule und das humanistische Gymnasium, das ich an Ostern 1896 mit dem Zeugnis der Reife verliess. Ich studierte in Freiburg, München und Greifswald, wo ich das erste medicinische Examen bestand. Meine klinischen Semester verbrachte ich in Heidelberg. Im Februar 1901 erhielt ich nach bestandenem medicinischen Staatsexamen die Approbation als Arzt.

Digitized by the Internet Archive
in 2026

https://archive.org/details/IA40153303_0143

Das klinische Bild des Opticustumors hat v. Graefe (20) zuerst genau präcisirt. Goldzieher (18) stellte dann die vor ihm beobachteten Fälle zusammen und fügte drei neue selbst beobachtete hinzu.

Nachdem Leber (28) darauf aufmerksam gemacht hatte, dass man streng unterscheiden müsse zwischen wahren, d. h. innerhalb der Opticusscheide sich entwickelnden und solchen Orbitaltumoren, die durch die äussere Opticusscheide vom Sehnerven getrennt sind, stellte Willemer (56) in einer grösseren Arbeit 27 Fälle zusammen. Er erläutert darin eingehend das klinische Verhalten dieser Neubildung, und seine Angaben sind im Allgemeinen von den späteren Autoren bestätigt worden. Was den Ausgangspunkt der Tumorbildung betrifft, so lässt er es unentschieden, „ob sie von der inneren Scheide, dem Gewebe des Subvaginalraumes oder von dem die Nervenfasern umhüllenden Bindegewebe ausgeht". Diese Frage ist schon am vorliegenden Präparat schwer zu entscheiden und nach Beschreibungen Anderer wohl kaum in einem bestimmten Sinne zu beantworten. Die Möglichkeit, dass ein Tumor von der Glia ausgeht, erwähnt er nicht. Indem er die publicirten Fälle sichtet, glaubt er einen von Steffan (49) veröffentlichten Fall ausscheiden und als entzündliche Wucherung der Sehnervenscheide auffassen zu können, und zwar besonders auf Grund der klinischen Erscheinungen. Merkwürdigerweise konnte nach Jahren der spätere Verlauf dieses Falles in der hiesigen Augenklinik beobachtet und dabei die Richtigkeit der Steffan'schen Auffassung bestätigt werden, wie aus den unten folgenden Mittheilungen hervorgeht.

Später sammelte Vossius (54) die seit Willemer publicirten Fälle; er fügt ihnen zwei neue selbst untersuchte hinzu und bespricht

bei dieser Gelegenheit den von Perls (38) als Neuroma verum mitgetheilten Tumor. Dieser hatte die glasigen Einlagerungen in den Zellausläufern für neugebildete Nervenfasern angesprochen, und Vossius, der das Präparat nachuntersuchen konnte, hat diese Verwechslung, die er schon beim Lesen der Arbeit vermuthete, richtig gestellt und den Tumor für ein Sarkom erklärt.

Im Jahr 1886 verglich dann Straub (50) die Gliome der Netzhaut mit den Sehnerventumoren. Er kam an der Hand eines von ihm untersuchten Opticusglioms zu dem Schluss, dass die Gliome des Sehorgans von dem dem Nervensystem eigenthümlichen Bindegewebe — dem Gliagewebe — ausgehen, hielt es aber nicht für richtig, sie als Neurogliasarkome zu bezeichnen, da sie sich von den gewöhnlichen Sarkomen wesentlich durch die Gefässe unterscheiden, die bei ihnen immer scharf vom Tumorgewebe getrennt sind. — Auf einige Aehnlichkeiten im klinischen Verlauf der beiden Tumorbildungen hatte schon Willemer aufmerksam gemacht.

Weiter erschienen in den 80er Jahren ausser ausführlichen Dissertationen von Wolfheim (58) und Jocqs (25) nur casuistische Mittheilungen über unser Thema, bis Braunschweig (8) im Jahre 1893 alles bis dahin beobachtete Material in einer grösseren Arbeit behandelte. In demselben Band des v. Graefe'schen Archivs geht Salzmann (44) näher auf die pathologisch-anatomische Stellung der Opticustumoren ein.

In den folgenden Jahren erschienen weitere Veröffentlichungen von Darier (11), Burnett (9), Tailor (52), Salzer (43), Wiegmann (55), Ahlström (4), de Vicentis (53), Kalt (26), Delius (12), Schlodtmann (46), Ruschhaupt (42), Scalinci (45) u. a. m.

Auf der letzten Sitzung der ophthalmologischen Gesellschaft zu Heidelberg hat Emanuel (14) über die Beziehungen der Sehnervengeschwülste zur Elephantiasis neuromatodes gesprochen und will die Opticustumoren als eine Manifestion dieser Krankheit aufgefasst wissen. Auch hat er kürzlich eine Arbeit darüber in v. Graefe's Archiv f. Ophthalm. (15) veröffentlicht. Emanuel stützt sich auf einige Fälle in der Literatur und bezeichnet einen Fall Michel's (34) und den zweiten Fall Willemer's (loc. cit.) als seiner Auffassung entsprechend. Ferner seien unter elf Sectionen, die bei Fällen von Opticustumoren gemacht wurden, „zehn, in denen sich ausser dem diagnosticirten Tumor noch andere Processe im Verlauf des Sehnerven fanden" (S. 139), und in seinem Vortrag sagte er, „in einer Zahl der Fälle war es evident, dass es sich nicht um ein Fortschreiten der Ge-

schwulstbildung handelte — es fanden sich völlig tumorfreie Schaltstücke zwischen den einzelnen Knoten.“

Bei der Durchsicht der von ihm aufgeführten Sectionsprotokolle kann ich mich nicht ganz seiner Auffassung anschliessen. In den Fällen Heymann, Ritterich, Szokalski und Schott handelt es sich, wie ausdrücklich gesagt ist, um eine directe Fortsetzung in die Schädelhöhle. In dem Falle Dussausay (13) waren allerdings zwei getrennte Tumoren vorhanden; doch zeigte die Untersuchung und genaue Beschreibung, dass es sich um ein Endotheliom handelte, und wir können so nicht wohl von einer Manifestation der Elephantiasis sprechen. Ich verstehe deshalb nicht ganz, wie Emanuel von „anderen Processen im Verlauf des Sehnerven“ sprechen kann und warum er sagt: „In fünf Fällen war der intracranielle Theil ebenfalls Sitz einer Neubildung“, wo es sich doch nur um eine directe Fortsetzung der orbitalen handelte. Und wenn der im Foramen opticum gelegene Theil des Tumors etwas schmäler ist, wie in dem Falle Huc (23), so lässt sich dies doch leicht durch die Wachsthumsbehinderung im engen Knochencanal erklären. Die Publication Keyser's war mir leider nicht zugänglich.

Es wäre noch v. Graefe's (21) und Willemer's, sowie Michel's Fall, auf den Emanuel besonderen Werth legt, zu besprechen. Schon der letztgenannte Autor hat bei seiner Publication die Aufmerksamkeit auf einen möglichen Zusammenhang von Elephantiasis und Sehnerventumor gelenkt, geht aber selbst nicht so weit, die Veränderungen, die er am Unterschenkel fand, als primäre Nervenveränderungen aufzufassen, sondern lässt die Frage offen, „ob die pathologischen Producte der Elephantiasis bei ihrem Weiterschreiten auch innerhalb der Nerven eine Stelle gefunden haben“. Ich glaube, dass man jetzt, nachdem das Bild der Sehnervengeschwulst so oft durchstudirt ist, und nie etwas Aehnliches gefunden wurde oder berichtet ist, das Zusammentreffen der beiden Krankheitsbilder in Michel's Fall als etwas Zufälliges ansprechen darf.

Auch Willemer's Fall kann mich nicht überzeugen; die Worte „das ganze Chiasma ist sehr stark verdickt“, und später „ebenso ist der rechte Sehnerv, so weit er im Schädel verläuft und noch eine kleine Strecke nach seinem Eintritt ins Foramen opticum, nur wenig verdickt und nicht nennenswerth härter als normal, schwillt aber bald nach seinem Eintritte stark an“, spricht nicht für primäre Multiplicität, zumal das die beiden Tumoren verbindende Stück nicht mikroskopisch untersucht und normal befunden worden ist.

Was v. Graefe's Fall anbetrifft, so schreibt dieser Autor: „und der Opticus selbst, der sonst häufig die Brücke zwischen Orbital- und Hirngeschwülsten darstellt, war in keiner auffälligen Weise degenerirt"; also auch hier keine histologische Untersuchung, kein zwingender Beweis für die Reinheit des verbindenden Stückes. Und wenn dieses Verbindungsstück auch keine Geschwulstzellen aufweist, so ist man deshalb noch lange nicht genöthigt, eine primäre Multiplicität anzunehmen; eine Multiplicität auch zugegeben, wäre sie wohl einfacher auf eine discontinuirliche Propagation oder auf eine eben auf Opticus und Chiasma resp. auf beide Optici einwirkende Noxe, welcher Art sie auch sei — wir beobachten ja auch nicht zu selten doppelseitiges Gliom —, zu beziehen, als eine Verwandtschaft mit der Elephantiasis neuromatodes zu präsumiren, zumal nicht ein einziger Fall bekannt ist, in dem ein Opticustumor als Theilerscheinung dieser Krankheit mit Sicherheit beobachtet wäre.

Wenn man nämlich die Literatur über Elephantiasis neuromatodes durchsieht, so muss man wohl auch zu diesem Resultate kommen. v. Recklinghausen (39) stellt am Ende seiner Arbeit alle in dieses Gebiet gehörigen Fälle zusammen; so oft der Opticus hier erwähnt ist, wird er als frei von jeglicher Tumorbildung bezeichnet; auch scheint mir das klinische Bild keine Parallele zu erlauben, da die Function der betreffenden Nerven meist kaum gestört ist. Adrian (3) sagt in seiner Arbeit, die auf Grund ausgedehnter Casuistik geschrieben ist: „Nur der Opticus ist stets frei befunden worden." Ebenso wenig finden wir bei an Opticustumoren erkrankten Patienten psychische oder physische Veränderungen, wie sie der letztgenannte Autor bei seinem Krankheitsbild aufzählt.

Es ist ja auch a priori nicht zu erwarten, dass wir Affectionen des Opticus mit denjenigen der peripheren Nerven auf eine Stufe stellen können, da wir ihn nicht als peripheren Nerven ansprechen dürfen, wie auch Axenfeld (6) gerade für die Geschwulstlehre hervorhebt.

Man kann also wohl mit Bestimmtheit sagen, dass nach den bisherigen Erfahrungen das Vorkommen von Opticustumoren bei Elephantiasis neuromatodes nicht nachgewiesen ist und jedenfalls zu den grössten Seltenheiten gehören dürfte.

Es sei mir erlaubt, in Folgendem kurz die Symptomatologie und Structur der Opticustumoren zu schildern, und dann drei Fälle [1]),

[1]) Die beiden ersten Fälle hat bereits Herr Prof. Leber auf der letzten Versammlung der ophthalmologischen Gesellschaft zu Heidelberg kurz besprochen und Präparate davon demonstrirt.

die ich zu untersuchen Gelegenheit hatte, anzuschliessen, von denen die beiden ersteren besonders in pathologisch-anatomischer Hinsicht von Interesse sein dürften.

Symptomatologie und Therapie.

Die Sehnerventumoren befallen als sehr seltenes Leiden meist Kinder ohne besondere Prädisposition für ein Geschlecht. Schon Leber's Schüler Willemer (loc. cit.) hebt das Auftreten im frühen Lebensalter hervor und betont das ähnliche Verhalten der Gliome, ohne aber direct eine congenitale Ursache oder gar eine intrauterine Entstehung zu behaupten. Eine hereditäre Ursache oder ein Auftreten nach irgend welchen bestimmten Krankheiten ist nicht in dem Masse verzeichnet, dass man Schlüsse daraus ziehen könnte; oft wird ein Trauma in der Vorgeschichte angegeben, doch kann dies nach unseren Anschauungen höchstens ein Wachsthum förderndes Moment, nie ein ätiologisches sein.

Was die Symptome anlangt, so ist das fast stets wiederkehrende Hauptmerkmal der Exophthalmus, dessentwegen auch die meisten Kranken den Arzt aufsuchen. Meist ist der Bulbus in der Richtung der Orbitalachse verschoben. Die Motilität ist gewöhnlich gut erhalten; v. Graefe(20) schloss daraus schon bei der klinischen Beobachtung, dass zwischen Bulbus und Tumor ein nicht verdicktes Stück Opticus sein müsse. Zur Zeit der ersten Vorstellung ist dann schon ein stärkerer oder geringerer Grad von Sehstörung zu constatiren, die, wenn sie einseitig ist, so oft, zumal bei Kindern, subjectiv vorher nicht in Erscheinung tritt.

Objective Veränderungen finden sich vor Allem an der Pupille und am Augenhintergrund. Während die directe Pupillarreaction ganz oder theilweise aufgehoben ist, bleibt die consensuelle gut erhalten. Ophthalmoskopisch ist von Anfang an eine Atrophie da, oder es lässt sich zuweilen das typische Bild der Stauungserscheinungen erkennen, von geringer Weite der Venen bis zu pilzförmig geschwollener Papille, in späteren Stadien die Ausgänge davon im Bilde der Atrophie. Auch Hypermetropie wurde öfter gefunden, kurz alles Erscheinungen, die sich durch den Druck des Tumors erklären lassen. Ist das Wachsthum schon weiter fortgeschritten, so kann man ihn neben dem Bulbus in der Orbita palpiren. Dass es zur Phthisis bulbi kommen kann, lehrt uns vor Allem ein Fall von Adamück(2), in dem allerdings nach 31jährigem Bestehen, und der von Rothmund(41),

in dem nach elf Jahren an dem vorderen Theil des Tumors ein Rest des Bulbus hing.

Die Prognose ist quoad vitam im Allgemeinen günstig. Sie wurde allerdings in der vorantiseptischen Zeit durch die häufig eintretende postoperative Meningitis getrübt. Braunschweig (8) stellt nur fünf Fälle von Recidiven zusammen, im Vergleich zu der nicht immer reinen Exstirpation eine geringe Zahl. Marshall (32) hat noch ein Recidiv, das $2^1/_2$ Jahr nach der Operation zum Tode führte, veröffentlicht; auch hier fanden sich keine Metastasen, nur ein Weiterwachsen des Tumors.

Allerdings muss man gerade bei Opticustumoren die Kranken sehr lange beobachten, ehe man ein Recidiv mit Bestimmtheit ausschliessen kann, ja ich möchte nach dem Verlauf des ersten von mir unten beschriebenen Falles sagen, man kann es nie.

Wenn das Wachsthum aber auch im Allgemeinen langsam fortschreitet und die Tendenz zu Recidiven gering ist, so lehrt uns doch ein Fall von Salzer (loc. cit.), dass der Verlauf äusserst malign sein kann; zwei Monate nach der Operation war ein Recidiv da; sechs Wochen nach Entfernung dieses Recidives war die Orbita wieder mit Geschwulstmassen ausgefüllt und die präauricularen Lymphdrüsen waren geschwollen. Es ist dieser Fall auch diagnostisch interessant. Der Tumor hatte auf den Bulbus übergegriffen und war ophthalmoskopisch an der Papille zu sehen.

In therapeutischer Hinsicht sind zwei operative Verfahren (von anderen Mitteln, gegen die Neubildung anzugehen, kann ja nicht die Rede sein) zu nennen, die sich den Rang streitig machen.

Knapp (27) veröffentlichte als erster im Jahre 1874 einen Fall, in dem es ihm gelungen war, einen retrobulbären Tumor nebst Sehnerven mit Erhaltung des Augapfels zu entfernen, und befürwortet sein Verfahren. Nach einem Einschnitte in die Conjunctiva an der Sklerocornealgrenze konnte er ohne Muskeldurchtrennung den Tumor herausschälen.

Schon früher findet sich in einer Arbeit H. Pagenstecher's (37) die Andeutung, dass eine solche Operation gemacht worden sei. Aus den Worten „bei Gelegenheit der Exstirpation eines Tumors aus der Orbita mit Tendenz der Erhaltung des Bulbus“ schliesst Knapp, dass man an der dauernden Erhaltung des Bulbus zweifeln müsse. Er bedauert, dass der Fall nicht ausführlicher beschrieben ist. Bei der Durchsicht der Krankenjournale der Augenheilanstalt zu Wiesbaden fand ich eine ausführliche Krankengeschichte jenes Falles von

Orbitaltumor, die in der oben erwähnten Arbeit nur im Interesse der Augenhintergrundsveränderungen benutzt worden war, durch welche sich die Vermuthung Knapp's bestätigt. Es handelte sich um ein von den Siebbeinzellen ausgehendes Sarkom, das den Opticus und einige Muskeln in seinen Bereich gezogen hatte. Bei der Operation wurde der Nerv, sowie der Rectus inferior und internus mit entfernt.

Die Operation wurde am 21. XII. 1867 gemacht; bald danach trat ein starker Exophthalmus mit Lidschwellung verbunden auf, jedoch nur geringe Eiterung. Am 8. I. 1868 war noch eine ophthalmoskopische Untersuchung möglich und ist an diesem Tage der Bulbus noch als ganz intact bezeichnet; am 11. I. war an der Stelle des alten Tumors ein Recidiv an der inneren Seite der Orbita zu fühlen, das rapide wuchs, so dass am 16. I. in Folge mangelhaftem Lidschluss eine Trübung der Cornea auftrat, die in den nächsten Tagen zur Vereiterung führte. Schon die Tage darauf war der Tumor in der anderen Orbita zu palpiren, und am 2. März erlag der Patient seinem Leiden.

Später wurden, so viel ich aus der Literatur ersehen kann, alle Fälle, in denen die Erhaltung des Bulbus angestrebt wurde, auf Knapp's Art, oft auch mit Muskeldurchtrennung, operirt, bis Braunschweig (loc. cit.) die von Krönlein zur Entfernung von Dermoidcysten aus der Orbita angegebene Methode auf Opticustumoren übertrug. Auch Axenfeld und Busch (7) sprechen diesem Verfahren das Wort und stellen in zwei Tabellen die Resultate der einzelnen Methoden einander gegenüber. Während sie nur zwei Dauererfolge in den nach Knapp operirten Fällen finden, stellt Schlodtmann (loc. cit.) weitere Fälle zusammen, die er „als volle Erfolge" auffassen zu müssen glaubt. Schlodtmann bespricht in seiner Arbeit das Für und Wider der beiden Verfahren und präcisirt die Indication.

Ich glaube, dass die oben veröffentlichten Notizen aus der Krankengeschichte des von meinem Onkel Alexander Pagenstecher operirten Falles auch für die ältere Methode zu verwerthen sind.

Pathologische Anatomie.

Der typische Opticustumor stellt sich als eine spindelförmige, etwas hinter dem Eintritt des Nerven in den Bulbus beginnende Neubildung dar, die sich bis zum Foramen opticum erstreckt. Mit dem vorderen unveränderten Theil des Opticus bildet er eine Krümmung oder setzt sich an ihn spitzwinkelig an. Die glatte, prall gespannte Duralscheide zieht über den Tumor hinweg und wird gewöhn-

lich nicht durchbrochen. Auf dem Durchschnitt lässt sich oft eine periphere und eine centrale Partie unterscheiden, die dem verdickten Nerven selbst und der verdickten Scheide zu entsprechen scheinen. Auch finden sich grössere Hohlräume, gefüllt mit gelatinös-schleimigem Inhalt, der auf die Schnittfläche hervorquillt. Die Consistenz ist je nach dem Gehalt von Mucin verschieden, von elastisch leicht compressibler bis zu derber wechselnd.

Mikroskopische Anatomie.

Braunschweig beginnt in seiner Arbeit den über Anatomie handelnden Abschnitt mit den Worten: „Sämmtliche Sehnerventumoren gehören zu den bindegewebigen Neubildungen.“ Er unterscheidet dann zwei Gruppen, die Endotheliome und die übrigen als Sarkome, Myxome, Gliome und unter anderen Namen beschriebenen Tumoren. Als Typus des Sehnerventumors bezeichnet er das Myxosarkom. Bei den Endotheliomen lassen die einen die Neubildung von den Endothelien der Lymphgefässe, andere von denen der Blutgefässe ausgehen.

Bei der zweiten Gruppe, in der die Gefässe nicht von solcher Bedeutung für den Bau sind, wird die Pialscheide oder das nahe an sie grenzende Gewebe als erster Entstehungsort angesehen. Als typisch hierfür möchte ich an die Publication von Axenfeld und Busch (loc. cit.) erinnern, in der dieser Modus angenommen und durch das Studium an Querschnitten sehr wahrscheinlich gemacht ist. Das Wachsthum geht dann in dem Subduralraum weiter nach vorn und nach hinten und dringt auch in den Sehnerven selbst ein. Das Verhältniss der subduralen und intrapialen Propagation ist ganz verschieden; zuweilen ist der kaum vergrösserte Nerv von einem Tumor halbmondförmig umfasst oder auch concentrisch in ihm gelegen, zuweilen ist er stark verdickt und durchzieht einen grossen Theil des Querschnittes einnehmend das Ganze. Der Einfluss, der auf Opticusfasern und auf die Hüllen ausgeübt wird, ist durch einfache Druckwirkung zu erklären. Die Häute werden verdickt, verdünnt oder normal gefunden, die Pia kann an einzelnen Stellen durchbrochen oder ganz im Tumor aufgegangen sein; die Dura ist oft von reichlichen Gefässen durchzogen, auch sie ist zuweilen etwas aufgelockert, selten durchbrochen.

Am variabelsten und auch am interessantesten sind die Wirkungen auf die Nervenfasern. Wie ja schon das klinische Bild mit der so sehr wechselnden Functio laesa wahrscheinlich macht, sind hier alle Uebergänge von einfacher Verdrängung bis zur vollkommenen

Atrophie vertreten. Salzmann (44) betont, dass man diese Veränderungen nicht allein direct mechanischen Einwirkungen zuschreiben dürfe, sondern auch Ernährungsstörungen, die ja aber ihrerseits wieder durch Tumordruck verursacht sind, beachten müsse. Axenfeld und Busch warnen davor, „das Ergebniss der Weigert-Pal'schen Nervenmarkfärbung ohne Weiteres mit einer ganz bestimmten Function identificiren zu wollen", da eine Druckwirkung wohl Leitungsunterbrechung bewirken kann, ohne gleich die Nervenfasern zu zerstören.

Das Parenchym des Tumors besteht aus spindelförmigen Zellen mit verschieden langen Ausläufern. Die einzelnen Autoren schildern es oft in ganz verschiedener Form, wie ja nach der äusserst mannigfaltigen Nomenclatur zu erwarten ist. Burnett (loc. cit.) meint sogar, die anatomische Diagnose sei wesentlich vom Stadium und untersuchten Theil des Tumors, sowie von der Auffassung des Autors abhängig.

Sehr oft wird in den durch Auseinanderweichen der Zellstränge entstandenen Hohlräumen Schleimsubstanz gefunden, die, wie schon oben erwähnt, auch auf das makroskopische Bild von Einfluss sein kann. Auch die Gefässe sind zuweilen verändert. Salzmann (loc. cit.) bespricht in seiner Abhandlung die Gefässdegeneration, die Verdickung und das glasige Aussehen der Wände, eine Veränderung, die schliesslich in wahre hyaline Degeneration übergeht; diese Vorgänge machen den Blutaustritt und die dadurch bedingte Pigmentirung verständlich.

Das eigentlich constituirende Element, die Geschwulstzelle, kann ja nur an Zupfpräparaten genau studirt werden. Willemer, Vossius und Salzmann haben sie genau beschrieben und sie sind seitdem in gleicher Weise von anderen Autoren gefunden worden. Man kann leicht zwei Formen unterscheiden; die eine ist repräsentirt durch lang ausgezogene Spindelzellen, deren Zellleib in parallel contourirte, bald mehr oder weniger spiralig gewundene Fasern ausläuft, die „an Schnittpräparaten oft starken elastischen Fasern täuschend ähnlich sehen, besonders dann, wenn der zugehörige Kern nicht mit auf den Schnitt fällt" (Salzmann). Von diesen lang ausgezogenen finden sich alle Uebergänge zu der zweiten Form: den sternförmigen Zellen mit zwei, drei oder noch mehr Ausläufern, die sich dann wieder dichotomisch theilen können. In ihren oft viel stärker gewundenen Verästelungen sieht man kolbige Anschwellungen, die eine stark glänzende klumpige Einlagerung hyaliner Natur erkennen lassen. Vossius beschreibt an den Ausläufern noch feine Fädchen, die er

mit Moos vergleicht und die sich theils als Niederschläge myxomatöser Substanz, theils als wirkliche Fädchen erwiesen, „die sich um die bedeutend breiteren Zellausläufer herumschlugen“.

Ganz anders bei den Endotheliomen. Hierfür ist der alveoläre Bau typisch. Zuweilen lässt sich neben dem Parenchym ein wandständiger Zellbelag erkennen, der dann als Endothel der Räume, in die der Tumor hineingewuchert ist, angesehen wird. Es kommt in den Alveolen dann auch zur Ausbildung von sog. Zellzwiebeln, d. h. von Kugeln, die durch concentrisch geschichtete Zellen gebildet werden. In diesen kann es dann nach vorausgegangener Metamorphose und Degeneration zu Kalkablagerung und so zur Psammombildung kommen. Schott fand in seinem Fall einen deutlichen Connex zwischen den Gefässen und den Kalkbildungen, wie ihn Arnold (5) schildert. Auch Dussausay (13) schildert Aehnliches. In Zupfpräparaten lassen sich die im Schnitt als schmale spindelförmige Zellen erscheinenden Gebilde als dünne, den Endothelien ähnliche Platten erkennen, manchmal mehrere noch an einander hängend [Neumann (36), Schott (47), Ewetzky (17)].

Die Fälle von Ewetzky und Neumann werden von diesen selbst nicht mit aller Bestimmtheit als Opticustumoren bezeichnet, dennoch glaube ich, dass man heute annehmen darf, dass die Duralscheide jedenfalls bei der Tumorbildung betheiligt war, da das Vorkommen von Kalkkörnern an den Hüllen des Centralnervensystems doch nichts Ungewöhnliches ist, in anderen Tumoren diese Bildungen aber höchst selten angetroffen werden. Besonders spricht auch die Beschreibung der Psammomkörner für diese Auffassung, da sie den Bildungen des Plexus chorioides gleichen und diese an Neubildungen getroffen werden, die von den Hüllen des Centralnervensystems ausgehen.

Ich komme nun zu den von mir untersuchten Fällen.

Fall I.

Die ersten Berichte über diesen Fall sind bereits von Dr. Steffan (49), in dessen Behandlung die Patientin zuerst war, publicirt worden; ferner liegt mir ein schriftlicher Bericht von Prof. Saemisch, der den Verlauf vom 18. VII. bis 10. XI. 1873 beobachtete, vor. Die Krankengeschichte — ich citire zunächst Dr. Steffan — ist folgende:

„Die 30jährige Patientin, die sich einer blühenden Gesundheit erfreut und überhaupt nie krank gewesen war, stellte sich zum ersten Male am 15. Juni 1873 wegen beginnender linksseitiger Sehnervenentzündung bei mir vor: S. = $^{15}/_{20}$, Jäger I nicht ganz rein, Gesichtsfeld frei (S. rechts $^{15}/_{12}$). Bis Ende Juni blieb die Patientin unter meinen Händen, ohne dass ihr bis

dahin eine ableitende Behandlung etwas genützt hätte, dann ging sie mit ihrer Herrschaft in die Nähe von Bonn und wurde von Prof. Saemisch daselbst fortbehandelt, von welchem auch die nachfolgenden Notizen stammen.“ — Trotz wiederholten Heurteloup'schen Blutentziehungen, Kalium jodat. und später nach Erblindung des Auges einer mehr symptomatischen Behandlung entwickelte sich das Krankheitsbild des linken Auges weiter wie der Brief von Prof. Saemisch an Dr. Steffan ergiebt, dem ich Folgendes entnehme:

„18. VII. L. Neuroretinitis in ausgesprochener Form S. = $^{10}/_{15}$, Jäger I mühsam, R. normale Verhältnisse. Verdacht auf ein locales Circulationshinderniss in der linken Orbita; doch kein Exophthalmus, keine Beweglichkeitsbeschränkung.

Sehschärfe sinkt, während Heurteloups wiederholt applicirt werden, und das Bild der Stauungspapille noch deutlicher wurde, in dem Grade, dass (30. VIII.) nur Handbewegungen gesehen werden und (3 IX.) nur quantitative Lichtempfindung im inneren oberen Quadranten vorhanden ist.

25. IX. In der Retina sehr ausgedehnte Apoplexien vorhanden, vom Aequator bis zur Papille hin. Letztere ist als solche nicht mehr zu erkennen, die Gefässe auf ihr fast vollkommen verschwunden, jedoch in der Peripherie der Retina die Venen noch ungleichmässig, zum Theil stark gefüllt.

1. X. Lichtschein ganz geschwunden, die Papille durch einen diffusen weissen Fleck angedeutet. Ord. Jodkalium.

13. X. Exophthalmus mässigen Grades; Chemosis. Leichte Lidgeschwulst, Kopfschmerzen, Erbrechen, Schwindel.

16. X. Exophthalmus und Chemosis zurückgegangen; Allgemeinbefinden besser. Ophthalmoskopischer Befund wie früher.

25. X. Iritis, Glaskörper getrübt. Empfindlichkeit beim Blick nach links unten.

27. X. Iritis steigert sich, desgleichen die Glaskörpertrübung. Heftige Ciliarneurose. Ord. Atropin.

31. X. Synechien gerissen. Pupille weit, Bulbus hart. Ord. Ung. hydr. cin.

8. XI. Enucleation in Aussicht gestellt.

10. XI. Enucleation dringend gerathen. Patientin verlangt dabei Narkose, die nicht bewilligt wird.

Die flüchtige Skizze wird Sie überzeugen, dass es sich hier um einen Tumor handelt, der in unmittelbarer Nähe des Opticus seinen Anfang nahm. Manches spricht mehr für eine Opticusgeschwulst, Anderes für ein Aderhautsarkom, das sich an den Papillengrenzen entwickelte. Der transitorische Exophthalmus ist wohl durch Erguss in den Tenon'schen Raum zu erklären.“

Den weiteren Bericht entnehme ich wieder Dr. Steffan's Publication: „Die andauernde Ciliarneurose, gegen welche selbst alle Narcotica sammt subcutanen Einspritzungen von Morphium nichts halfen, drängte zur Enucleatio bulbi, und um dieser sich zu unterziehen, stellte sich Patientin am 14. November wieder bei mir vor. Der linke erblindete Bulbus im Zustande eines entzündlichen Consecutivglaukoms, Spiegeluntersuchung in Folge der Trübung der brechenden Medien nicht mehr möglich, weder Exoph-

thalmus noch irgend welche Beweglichkeitsbeschränkung vorhanden. Entsprechend dem Beginn der Erkrankung mit einer Neuritis optica, musste auch der primäre Krankheitsherd am Nervus opticus wohl nicht weit hinter dem Bulbus gesucht werden. Für eine einfache retrobulbäre Neuritis waren die Erscheinungen zu heftig und die totale Vernichtung der Sehkraft zu rasch erfolgt. Um andererseits mit Sicherheit einen Tumor des Sehnerven anzunehmen, dazu fehlte vor Allem jeder Exophthalmus und jede Beweglichkeitsbeschränkung des Bulbus; eventuell konnte es nur ein Sehnerventumor in seinem ersten Beginne sein. Jedenfalls musste bei der Operation ein möglichst grosses Stück des Nervus opticus als primärer Sitz des Krankheitsherdes entfernt werden, und dies gelang auch, insofern ca. 1 cm des Opticusstammes sammt dem Bulbus entfernt wurde. Die Heilung erfolgte ohne alle Störung."

Der Bulbus wurde damals von Professor Flesch untersucht, welcher Dr. Steffan folgenden Bericht über das Resultat seiner Untersuchung mittheilte:

„Primäres Sarkom des Sehnerven. Der durchschnittene Bulbus zeigt normale Grössenverhältnisse. Die Retina ist mehrfach durch Haemorrhagien von verschiedener Grösse vom Glaskörper abgelöst. Die mikroskopische Untersuchung zeigt sie ausserdem von zahlreichen capillaren Apoplexien durchsetzt. Die Elemente der Netzhaut sind gut erhalten, so weit nicht Zertrümmerung durch den Bluterguss besteht, die Sehnervenpapille ist weiss mit stark hervortretenden Blutgefässen. Der Sehnerv ist schräg abgeschnitten und auf der längeren Seite des Durchschnittes ca. 1 cm lang. Sein Anfang scheint verdickt fast auf das Doppelte der Norm. Auf dem Durchschnitt finden sich zwei Substanzen, beide in die derbe normale äussere Sehnervenscheide eingeschlossen. Der längeren Kante anliegend eine fast 3 mm dicke, durchscheinende, fast homogene Substanz, gegen die Opticusscheide scharf abgegrenzt, weniger deutlich gegen die intensiv weisse Substanz des durchschnittenen Sehnerven, welcher wahrscheinlich medianwärts gelagert ist. Auf dem Durchschnitt zeigt sich die Sehnervensubstanz fast ringförmig von der Substanz des Tumors umschlossen.

Mikroskopisch findet sich 1. der Sehnerv im Zustand der fettigen Entartung, die ihren Höhepunkt noch nicht erreicht hat; 2. die Substanz des Tumors bestehend aus dicht verwebten Bündeln feinfaseriger Substanz, ohne Einlagerung zelliger Elemente, jene Substanz selbst der Hauptmasse nach aus feinen Fasern mit beigemengten kleinen Rund- und Spindelzellen bestehend. Das Gewebe ist sehr zäh, schwer zu zerzupfen, lässt sich in keiner Weise feiner isoliren.

Die Diagnose muss auf Sarkom des Sehnerven gestellt werden; da die Menge des faserigen Gewebes eine reichlichere ist, so kann man genauer ein Fibrosarkom annehmen. Gegen die Annahme eines einfachen Fibroms spricht das innige Verkleben der Tumorsubstanz mit der Nachbarschaft, das Fehlen einer irgendwie deutlichen Abgrenzung, namentlich gegen das interstitielle Gewebe des Sehnerven und der inneren Opticusscheide, welche wohl den Ausgangspunkt darstellt. Blutextravasat kann sicher ausgeschlossen werden, da keinerlei der bei solchen gewöhnlichen Rückbildungsproducte existiren."

Trotzdem diesem Befunde nach die Exstirpation der Geschwulst eine unreine war, erfolgte die Heilung in normaler Weise. Die Patientin war von ihren Beschwerden vollkommen befreit und konnte eine Prothese tragen. Durch Wechsel ihres Autenthaltsortes kam sie dann Dr. Steffan ausser Augen.

25 Jahre später, im Frühjahr 1899, stellte sie sich bei Herrn Dr. Köhne in Duisburg vor, weil seit einiger Zeit die Gegend des Auges begonnen hatte zu schwellen und die Prothese allmählich aus dem Lidspalte hervorgedrängt wurde. Dr. Köhne excidirte zur Untersuchung etwas von dem von der Conjunctiva bedeckten Orbitalgewebe, das sich aber bei genauer mikroskopischer Untersuchung nur als Fettgewebe herausstellte.

Seitdem konnte die Prothese nicht mehr getragen werden. Die Patientin wurde nun zur Beobachtung und eventueller Behandlung Herrn Professor Th. Leber zugeschickt.

Dem Krankenjournal unserer Klinik entnehme ich Folgendes:

Status am 28. VI. 1899: Links Anophthalmus. Hinter der unteren Hälfte des Conjunctivalsackes eine ziemlich weiche Gewebsmasse fühlbar, über welcher die Conjunctiva sich etwas seitlich verschieben lässt und die nach innen einen derberen, zum Orbitalboden ziehenden Strang durchfühlen lässt. In der Mitte des Conjunctivalsackes die von der letzten Operation herrührende Narbe. Ein eigentlicher Tumorknoten ist nicht sicher zu palpiren, aber die Orbita ist stärker als normal gefüllt. Die Bewegungen des Stumpfes erfolgen ziemlich gut. Präauriculare Lymphdrüsen nicht zu fühlen; ebenso wenig sind sonstige Metastasen nachweisbar; Leber nicht vergrössert.

Nach den von Herrn Dr. Steffan freundlichst gemachten Mittheilungen über diesen Fall konnte trotz der langen Dauer des Latenzstadiums nicht wohl daran gezweifelt werden, dass es sich um ein erneutes Wachsthum eines Tumors in der Orbita handelte; doch wurde wegen der geringen Prominenz und der guten Beweglichkeit des Stumpfes nicht erwartet, dass die Geschwulstbildung eine solche Entwicklung erlangt hätte, wie es sich bei der Operation herausstellte.

Operation: 30. VI. 1899. Exenteratio orbitae. Morphium. Chloroformnarkose. Zuerst wurde versucht, mit möglichster Erhaltung des Conjunctivalsackes nach Durchtrennung der äusseren Commissur die erwartete Geschwulst zu exstirpiren.

Unter der Conjunctiva fand sich jedoch zunächst nur eine Lage von normal aussehendem Fettgewebe. Nur an einer Stelle traf man beim Einschneiden des Fettgewebes auf einen hirsekorngrossen verkästen Herd. Nach Exstirpation des vorliegenden Fettgewebes stiess man auf eine derbe Geschwulstmasse, welche die Tiefe der Orbita vollkommen ausfüllte. Darauf Exenteration des Orbitalinhaltes sammt Periost. Am Foramen opticum setzten sich sehr derbe Geschwulstmassen in die Schädelhöhle fort. Exstirpation derselben in Folge dessen unvollständig. Cauterisation des Gewebes im Foramen opticum mit dem Paquelin. Das exstirpirte Gewebsstück hat reichlich die Grösse einer Wallnuss.

1. VII. Nachmittags heftige Kopfschmerzen, Erbrechen, Schüttelfrost. Abends Sensorium benommen. Plötzlichen Temperatursteigerung, Abends 8 Uhr 38,8; 12 Uhr 40,0.

2. VII. Immer noch fiebernd, Puls sehr frequent, klein und sehr un-

regelmässig; Coma hat etwas zugenommen. Verbandwechsel, keine Spur von Eiter in der Orbita. Untersuchung von Lunge, Herz und Leib ergiebt keine Ursache des Fiebers. Wohl zweifellos Meningitis. Sehr frequente dyspnoische Athmung. Tiefes Coma. Abends 10 Uhr Exitus.

Section: Anatomische Diagnose: Tumor des linken Nervus opticus hinter dem Foramen opticum. Eitrige Meningitis der Basis und der Convexität. Thrombose der Sinus cavernosus, circularis, petrosi inferiores, semicirculares, transversi. Embolie der Arteria pulmonalis (Aeste des Unterlappens). Kleiner Infarct der Niere; Lipomatose des Herzens. Anthrakose der Lungen, namentlich der Pleura; weicher Milztumor. Gallensteine im Fundus der Gallenblase. Exostosen des Schädels. Der linke Opticus war an der Basis cranii von einem ca. haselnussgrossen Sarkomknoten eingehüllt. Die Orbita vollkommen rein und frei von Eiterung, die eingeführte Compresse nur wenig durchfeuchtet, sanguinolent hellroth gefärbt. In der Spitze der Orbitalpyramide bräunliche Massen von der Cauterisation herrührend. Etwas von eitriger Entzündung nur in der Schädelhöhle zu bemerken. Trotzdem musste die eitrige Exsudation von der linken Orbita ausgegangen sein; sie war in der Gegend der Basis am stärksten, aber auf beide Seiten verbreitet; an der Convexität erst einige Streifen von Exsudation. In den Sinus frische intravitale röthlich aussehende Gerinnungen. Der Inhalt des linken Sinus cavernosus schmutzig verfärbt. Die Venen der Pia an der Convexität, wo sie in die Sinus transversi einmünden, theilweise ebenfalls thrombosirt.

Beschreibung des Tumors.

Der orbitale Theil des Tumors war bei der Exenteration stückweise herauspräparirt worden; ich fand ihn, sowie den bei der Section gewonnenen Theil — letzteren mit der Gehirnbasis — in Celloidin eingebettet vor, so dass eine nähere topographische Uebersicht vom orbitalen Theil nicht zu erhalten und am intracraniellen Abschnitt nur an Serienschnitten zu studiren war. Es liessen sich aus demselben Grunde keine Zupfpräparate anfertigen.

Ich wende mich zunächst zur Beschreibung des orbitalen Abschnittes. Neben der Geschwulst lag reichliches Fettgewebe, in dem sich Reste von Muskeln und viele Blutextravasate fanden. Die Grenze gegen den Tumor wurde durch eine mehr oder weniger dicke Lage von fibrösem, ziemlich zellreichem Bindegewebe gebildet; an einzelnen Stellen stiessen die Geschwulstzellen direct an das Fettgewebe. Es verlief dann die Grenze der beiden Gewebsarten gerade, oder es gingen von dem Tumor Ausläufer ab, die sich dann wieder vereinigten, so dass kleinere Partien von Fettgewebe ganz von ihnen umgeben waren. Diese Ausläufer waren meist reicher an Stromagewebe als der compacte Tumor; doch fanden sich auch Stellen, wo Parenchymzellen ganz frei im Fettgewebe lagen. Eine bestimmte Beziehung des Tumorgewebes zu den Gefässen liess sich nicht erkennen. An den Muskeln konnte man sehen, dass der Tumor zwischen die gut erhaltenen Muskelfasern, die noch deutlich Querstreifung aufwiesen, eingedrungen war. Auch in der Nähe der Thränendrüse lagen Geschwulstmassen, die hier die typische Structur eines Sarkoms zeigten, doch hatte ein Einwachsen zwischen die einzelnen Läppchen nicht stattgefunden. Sowohl im Fettgewebe als

auch im Tumor fanden sich zahlreiche, mit goldgelbem Pigment beladene Zellen. Die Vertheilung dieses Pigmentes was sehr wechselnd, in einzelnen Theilen — besonders im Parenchym — sehr stark, an anderen hingegen kaum aufzufinden.

Vom Rande zogen zahlreiche, verschieden starke Bindegewebsstränge in den Tumor und zerlegten diesen in Abtheilungen. Die meisten dieser Stränge waren so breit, dass zwei bis drei Kerne neben einander darin lagen; sie confluirten stellenweise zu derberen und bildeten grössere Complexe, in denen reichlich Gefässe mit gut erhaltener Wandung zu sehen waren. Auch wurden einzelne dünne Stränge von Capillaren gebildet. Die Blutkörperchen der oben erwähnten Haemorrhagien waren meist in der Form verändert, an einander gelagert und machten das Bild oft undeutlich. Neben diesen Extravasaten sah man noch kleine, mit Eosin sich gar nicht oder nur ganz schwach färbende, rundliche Gebilde, etwas grösser als ein rothes Blutkörperchen; sie lagen zwischen den Bindegewebszügen oder an sie angelehnt, an die Tumorzellen stossend. Die kleinen Bälkchen, aus denen sich das Stroma zusammensetzte, zeigten eine wellige Beschaffenheit und wiesen reichlich Kerne auf. Hie und da war deutlich hyaline Degeneration an den Bindegewebsbalken nachzuweisen. Eine eigenartige Veränderung fiel an einigen breiteren Balken auf, die dieselben Färbungen wie das Bindegewebe annahmen, aber morphologisch ein anderes Bild darboten. An einer Stelle konnte man deutlich sehen, wie ein Balken in einzelne, zur Verlaufsrichtung senkrechte Segmente zerfiel. Diese Segmente erschienen homogen, lagen dicht an einander und es liessen sich keine Kerne in ihnen nachweisen. In der Nähe dieses Gebildes, das durch nichts gegen die Tumorzellen abgegrenzt war, verliefen zahlreiche hyaline Balken. An sehr vielen derselben gelang es bei stärkerer Vergrösserung, eine der oben beschriebenen ähnliche Segmentirung nachzuweisen, nur waren die einzelnen Segmente nicht so scharf begrenzt und liessen eine leichte, zum Balkenverlauf senkrechte Streifung erkennen. Mit Oelimmersion untersucht, zeigte sich auch eine feine Längsstreifung des centralen Theiles, dem zu beiden Seiten die scholligen Massen, die die Segmentirung bedingten, anlagen. Durch verschiedene Einstellung liess sich erkennen, dass der in der Mitte gelegene Theil allseits davon umgeben war (Fig. 1). Es zeigten sich auch folgende Bilder: ein hyaliner Balken, der sich durch nichts von den anderen, die auch leichte Längsstreifung zeigten, unterschied, erhielt auf seinem Wege solche scholligen Gebilde angelagert, die nicht gleich das Bild eines segmentirten Ganzen hervorriefen, sondern es liess sich z. B. zwischen der ersten und zweiten Anlagerung ein kleiner freier Raum nachweisen, und erst nach vier bis fünf an den Balken angelagerten Schollen berührten sich auch letztere. Diese Bilder waren besonders schön bei van Gieson's Färbung zu sehen und zwar Alles leuchtend roth gefärbt.

Ferner fanden sich Querschnitte von Kreisform, an denen man einen äusseren und inneren Theil wahrnehmen konnte. Central lag eine fein punktirte Masse, offenbar Querschnitte von Fibrillen, die $^1/_3$ bis $^2/_3$ des Querschnittes einnahm und sich ebenso färbte, wie der äussere Theil. Einmal waren auch zwei Centra von einem Ringe umgeben. In dem äusseren Theil liess sich deutlich eine feine concentrische Zeichnung nachweisen.

Wo Uebergänge von Balken zu diesen Querschnitten zu sehen waren, machte es oft den Eindruck, als seien die Querschnitte breiter als die Längsschnitte.

Die Züge von Bindegewebe theilten den Tumor in verschieden grosse Räume, in denen die Parenchymzellen lagen (Fig. 2). Die Wände waren theilweise mit Endothel ausgekleidet, welches hie und da zwischen die Zellnester eindrang und so einzelne Unterabtheilungen zu Stande brachte. Es fanden sich Stellen, wo die Tumorzellen vom Bindegewebsgerüst etwas abgewichen waren und so ein freier Raum entstand, den ich für arteficiell halte. Die Menge der Zellen in den einzelnen Feldern variirte. Die Kerne waren ziemlich gross, rundlich und zeigten eine leichte Granulirung. Die Structur der Zellen liess sich am besten da sehen, wo diese sich zu den als Zellzwiebeln bekannten Bildungen an einander legten. Die Zelle ging hier bei der Ansicht von der Kante, auf beiden Seiten des Kernes sich sehr stark verschmälernd, in zarte Ausläufer über. Diese Zellzwiebeln lagen allein oder zu mehreren in den Maschen des Bindegewebsgerüstes; sie waren verschieden gross, so dass z. B. in der Mitte ca. 20 Zellen lagen, die von zwei bis drei concentrisch geschichteten Lagen umgeben waren, oder das Centrum wurde nur von zwei bis drei Zellen gebildet Auch an diesen Kugeln konnte man hyaline Degeneration beobachten, die in Gestalt eines mehr oder weniger vollkommenen hyalinen Ringes auftrat, in dessen Mitte dann die Zeichnung der Zellen undeutlich wurde, letztere confluirten und so der Uebergang zu den homogenen glasigen Kugeln gegeben war, die theilweise noch Schatten von Kernen erkennen liessen. An den mit Hämatoxylin behandelten Schnitten zeigte sich im Centrum dieser Kugeln die beginnende Verkalkung, die durch ihre intensive Färbung auffiel. Auch die ganz verkalkten Kugeln liessen fast stets noch eine deutliche concentrische Schichtung erkennen und waren umgeben von concentrisch um sie angelegten Zellen (Fig. 3). Von verkalkten Gebilden fand ich nur runde Durchschnitte, nie ein Bild, das auf eine andere als auf Kugelform hätte schliessen lassen.

An einer Stelle war der Opticus zur Hälfte getroffen (Fig. 4). Er erschien in Berücksichtigung der vollkommenen Atrophie (cf. Krankengeschichte) etwas verdickt. Von Arachnoidea oder Dura desselben war nichts mehr nachzuweisen, die Pia erschien dicker als normal, in ihr lagen zahlreiche Gefässe mit theils verdickter Wandung, von ihr ausgehend zogen fibrilläre Bindegewebszüge in Form von korkzieherartig gewundenen Strängen in die Glia des atrophischen Opticus. Es liessen sich in den atrophischen Nervenbündeln Inseln von Tumorzellen erkennen; die kleineren von diesen Inseln waren allseits von Glia umgeben, während die grösseren bis an das bindegewebige Stützgerüste heranreichten. Einzelne dieser im Allgemeinen rundlichen Zellhaufen standen mit anderen in der Nähe liegenden in Verbindung. Es liess sich hier keine bestimmte Beziehung zu den Gefässen nachweisen und man geht wohl nicht fehl, wenn man annimmt, dass die Wucherung längs der atrophischen Nervenbündel mitten in dem Gliagewebe stattgefunden hat und die grösseren Knoten erst secundär die umgebenden Bindegewebsbalken erreicht haben. An der Peripherie dieser Zellcomplexe konnte man concentrisch geschichtete Zellen wahrnehmen, die als äusserste

Schicht der auch hier häufigen Zellzwiebeln anzusprechen waren. Die Weigert'sche Färbung auf markhaltige Nervenfasern war bei allen aus der Orbita stammenden Schnitten negativ.

Intracranieller Theil.

An dem intracraniellen Theil konnte die Topographie an Serienschnitten erkannt werden. Es wurde an der am meisten distal gelegenen Partie in frontaler Richtung mit dem Schneiden begonnen; als nach etwa 70 Schnitten der Opticus, der bei der Section weiter hinten als der Tumor durchschnitten war, noch nicht auf der Schnittfläche zu sehen war, wurde ein ca. 2 mm dickes Stück abgetragen, worauf bald der Opticusquerschnitt auf dem Durchschnitt erschien.

Der Tumor lag zu beiden Seiten des Nervus opticus ziemlich gleichmässig entwickelt; er war 14 mm breit und 5 mm hoch und hatte den atrophischen Nerven seitlich comprimirt (letzterer war hier 2 mm breit und 6 mm hoch). Je weiter man nach hinten kam, desto mehr sank der Tumor zu beiden Seiten des Opticus ab, so dass dieser in ovaler Form über der Geschwulst lag, mit der er nur durch einen von seinem am meisten lateral gelegenen Ende herabziehenden Gewebsstrang verbunden war. Kurz vor dem Chiasma war der Opticus ganz von dem Tumor getrennt; der Abstand der beiden Optici von einander war hier 1 mm.

Die Pialscheide des Nerven war etwas aufgefasert und mit Leukocyten infiltrirt. Es fanden sich in ihr Zellen von rundlicher bis langgestreckter, recht verschiedener Form; sie enthielten goldgelbes Pigment und es waren zuweilen deutlich Kerne darin nachzuweisen. Diese Zellen lagen auch in einzelnen der Bündel, die in den Opticus hineinzogen, doch nur in der Peripherie des letzteren. Auch fanden sie sich in der Pialscheide des anderen Opticus, in der dem atrophischen benachbarten Partie, die auch von Leukocyten durchsetzt war. Weiter hinten, wo der Tumor unten lag und den Nerven freier liess, war die Pialscheide deutlicher gezeichnet. Im Opticus trat das interstitielle Balkenwerk deutlicher als normal hervor, doch liess sich nicht bestimmt sagen, ob wirklich eine Neubildung von Bindegewebsfasern oder nur ein durch Atrophie bedingtes Zusammendrängen auf einen kleineren Raum vorlag. Zwischen den Bindegewebsbalken lagen die atrophischen Nervenbündel. Im Allgemeinen waren die Kerne der Glia sehr spärlich, wurden aber an der Uebergangsstelle des Tumors in den Sehnerven viel reichlicher, während die Ausläufer der Gliazellen sich hier weniger dicht verflochten, als im übrigen Theil des Nervenquerschnittes. In den atrophischen Bündeln lagen reichlich rundliche Körperchen, grösser als Zellkerne, die sich nicht so intensiv färbten. Man konnte an ihnen eine deutliche Hülle, ja öfter in der Peripherie eine concentrische Schichtung erkennen. Sie lagen in der Glia, am Rande derselben oder in ihrer nächsten Nähe im Bindegewebe. Von Kernen liess sich nichts an ihnen nachweisen. Nach Behandlung mit Jod gaben sie die typische Amyloidreaction und sind demnach mit Amyloidkörperchen identisch. Auch im gesunden anderen Sehnerven fanden sie sich sehr zahlreich und sie sind schon öfter bei älteren Individuen gesehen worden [Greeff(22)]. Ferner fanden sie sich an dem Ependym des Gehirns und zeigten hier an einem Ende

abgehende Fortsätze der Kapsel, genau wie sie Leber (29, 30) abgebildet hat. In der die beiden Frontallappen trennenden Spalte lagen einzelne verkalkte Amyloidkörperchen; an Grösse (40 bis 160 μ) übertrafen sie die anderen, zeigten Sprünge und färbten sich mit Hämatoxylin tief blau. Mit Jod gaben sie central typische Amyloidreaction, die bei Säurezusatz etwas mehr in die Peripherie reichte. Eine Hülle war an den verkalkten Körperchen nicht zu entdecken. In den distal gelegenen Partien zogen die Bindegewebsbündel von oben nach unten; der Sehnerv war durch den Tumor etwas nach unten gezerrt und so schief getroffen. Weiter hinten erschien in dem Opticus, dessen Gestalt wieder deutlich als Querschnitt zu erkennen war, das Bindegewebsgerüst in regelmässiger Form. In ihm lagen Capillaren, in denen einige Blutkörperchen zu erkennen waren; die Wandung war oft verdickt und erschien auf dem Querschnitt als fein fibrillärer Ring; die Endothelzellen waren dann stark verdickt und ihre Kerne sprangen ziemlich weit ins Lumen vor.

Beim Uebergang des Tumors in den Sehnerven sah man, ähnlich wie am intraorbitalen Theil, doch nicht in grosser Anzahl, Haufen von Tumorzellen in den atrophischen Nervenbündeln liegen; man konnte deutlich die Druckwirkung auf die Glia, deren Faserverlauf sich den Contouren der Zellhaufen anpasste, sehen. Auch zwischen den Bindegewebszellen, die hier die Gefässe reichlicher begleiteten, lagen Tumorzellen; man sah einige in nächster Nähe des Tumors — kaum von ihm durch die Glia getrennt — im Bindegewebe liegen, doch liess es sich nicht mit Bestimmtheit entscheiden, ob es sich um eine Propagation des Tumors entlang dem Bindegewebe des Opticus oder um eine Neubildung von Stützgewebe, wie es sich in dem compacten Tumor fand, handelte.

Dieser selbst war frei in die subduralen Lymphräume gewuchert; nur die am weitesten distal gelegenen Schnitte zeigten in der Nähe des Opticus eine Abgrenzung gegen diese Räume durch einen dünnen Ueberzug von Pialgewebe. Im Allgemeinen zeigte dieser intracranielle Theil des Tumors denselben Bau wie der intraorbitale, und ich möchte nur kurz als Unterschied Folgendes hervorheben:

Das Bindegewebsgerüst war viel reichlicher, so dass es an einzelnen Stellen das Parenchym überwog, und es war die hyaline Degeneration deutlicher. An den Balken konnte man sehr gut die oben beschriebene Zeichnung erkennen. Die Zellzwiebeln und die verkalkten Bildungen waren etwas häufiger als in der Orbita, unterschieden sich aber nicht von denen der letzteren.

Epikrise.

Was den klinischen Verlauf in unserem Falle anbetrifft, so ist er gewiss ein höchst aussergewöhnlicher. Willemer hat deshalb auf die Möglichkeit einer Verwechslung mit entzündlichen Veränderungen hingewiesen, und andere Autoren sind ihm hierin gefolgt. Byres (10) erwähnt ihn in seiner sehr ausführlichen Literaturzusammenstellung bei den unsicheren Fällen; ähnlich äussert sich Tailor (52), der sich

direct in dem Sinne ausspricht, dass er Steffan's Tumor als proliferirende Perineuritis auffasse.

Indessen steht doch fest, dass auf Grund einer eingehenden histologischen Untersuchung des enucleirten Auges die anatomische Diagnose auf ein Sarkom des Sehnerven gestellt worden war, und lediglich aus klinischer Beobachtung hergenommene Gründe gaben zu Zweifeln an der Diagnose Anlass. Da nun der wichtigste Grund, das Ausbleiben des weiteren Wachsthums der Geschwulst, seitdem weggefallen ist, wird man jetzt nicht mehr daran zu zweifeln brauchen, dass es sich schon anfangs um eine Tumorbildung gleicher Art gehandelt hat, wie zuletzt.

Man wird daher die ersten klinischen Symptome des Leidens: die Papillitis und den vorübergehenden Exophthalmus auf eine primäre Tumorbildung beziehen und nicht eine Perineuritis annehmen, die mit der späteren Tumorbildung nichts zu thun hat. Diese Tumorbildung muss allerdings früh zu entzündlichen Processen Anlass gegeben haben, was aber bei Sehnerventumoren auch sonst beobachtet ist. Dass damals die Diagnose auf Fibrosarkom gestellt wurde, während sich jetzt ein Endotheliom in typischer Form fand, kann auch nicht gegen das Zusammengehören der beiden sprechen, da das letztere ja nur eine Unterart des Sarkoms darstellt. Ferner geht aus der Beschreibung des mikroskopischen Befundes nicht hervor, dass der Tumor an Schnitten untersucht ist, so das manche typische Stelle, aus der man vielleicht damals schon Endotheliom hätte diagnosticiren können, der Untersuchung entgangen sein mag. Auch der aussergewöhnlich lange Zeitraum, der verfloss, ehe das Recidiv auftrat, spricht nicht gegen die Zusammengehörigkeit der beiden Tumorbildungen. Der klinische Verlauf dieser Neubildung ist ja häufig ein langsamer. So nahm die Protrusion in Dussausay's (loc. cit.) Fall während sechs Jahren, in Ewetzky's (17) während acht Jahren zu; Szokalski (51) beschreibt einen Fall, in dem das Recidiv fünf Jahre nach der Operation eintrat. Neumann (36) erwähnt, dass in seinem Fall der Exophthalmus vor drei Jahren begonnen hatte. Byers äussert sich ferner in dem Sinne, dass das Endotheliom die am langsamsten wachsende sarkomatöse Neubildung sei. Wenn man nun noch berücksichtigt, dass der Tumor einige Zeit wachsen und eine gewisse Grösse erreichen muss, ehe er Protrusio bulbi bewirkt, so wird uns die Frist von 25 Jahren nicht zu lang vorkommen. Auch bei anderen Tumorbildungen am Sehorgan ist zuweilen ein äusserst langsames Wachsthum beobachtet worden, worauf Leber und Krahn-

stöver (31) speciell für die Aderhautsarkome hingewiesen haben. Es unterliegt allerdings einiger Schwierigkeit, die klinischen Erscheinungen in unserem Falle zu erklären, der doch durch das Fehlen eines dauernden Exophthalmus und das Auftreten des entzündlichen Glaukoms wesentlich von der bisher beobachteten abweicht. Sichel (48) und v. Forster (19) geben zwar das Auftreten von Drucksteigerung an, doch ist diese nicht auf entzündliches Glaukom, sondern auf eine directe Compression des Bulbus durch den wachsenden Tumor zu beziehen. Man kann in unserem Falle wohl die recidivirenden intraocularen Blutungen als Ursache der Drucksteigerung ansprechen und so, wenn man zu einer gewissen Disposition seine Zuflucht nimmt, das in seiner Pathogenese noch so dunkle Glaukom hier eher verstehen.

Was die Diagnose des Tumors anbelangt, so haben wir es mit einem typischen Endotheliom zu thun. Das aus Bindegewebsbälkchen bestehende Gerüstwerk, die Form und besonders die Anordnung der Zellen, die zu den Zwiebelbildungen führt, und schliesslich die hyaline Degeneration und die Kalkablagerung in diesen Gebilden, alles das sind Bilder, die für die Endotheliome an den Hüllen des Centralnervensystems charakteristisch sind. Einzelne Stellen stimmen genau mit den von Ribbert (40) gegebenen Abbildungen. Die reichlichen Blutextravasate erklären sich durch die Exenteration; die anderen kleinen rundlichen Gebilde sind als Gerinnungsproducte anzusehen.

Das Stromagewebe des Tumors trat besonders am intracraniellen Theil gegenüber dem Parenchym so in den Vordergrund, dass man entschieden eine Neubildung des Stützgewebes in sehr ausgedehntem Masse annehmen muss (Fig. 2). Ribbert sagt: „Die bindegewebigen Stränge gehen aus der Dura hervor,“ was ja für den intraorbitalen Theil unseres Tumors anzuwenden ist, doch müssen wir für den intracraniellen Abschnitt, wo doch die Duralscheide fehlt, eine andere Erklärung suchen. Dass diese Stränge hier von dem vorderen intraorbitalen Theil des Tumors stammen, ist wohl nicht anzunehmen, da man den genauen Uebergang des Opticus in den Tumor und die Bindegewebsstränge auch in letzterem sieht; man muss also annehmen, dass sie von den Endothelzellen gebildet werden. Zum grossen Theil bestand das Stroma — namentlich in der Schädelhöhle — ja aus jenen breiten, im Centrum länglich gestreiften hyalinen Balken, zu deren Erläuterung ich jetzt übergehe (Fig. 1).

Es handelt sich hier offenbar um ähnliche Bildungen, wie sie

Heinrich Müller (35) und später Leber (29) beschrieben und abgebildet haben. Um ein centrales Fibrillenbündel, das auf dem Längsschnitt feine Streifung aufwies, auf dem Querschnitt sich punktirt zeigte, hatten sich andere Bündel herumgeschlungen. Dass diese letzteren Bündel auch von fibrillärer Structur waren, lehrt die zum Balkenverlauf senkrechte Streifung der einzelnen Segmente, in die das Ganze scheinbar zerfiel, die aber durch die Spiralwindungen der umschlingenden Faser hervorgerufen wurden. Es erklärte sich auch leicht das oben beschriebene Bild, wo ein dünnes Fibrillenbündel seitlich Anlagerungen erhielt, die erst freie Zwischenräume aufwiesen und sich später berührten; hier war wohl das äussere Bündel erst steiler herumgeschlungen. Ob das Centrum einer solchen Bildung auch von einer Capillare gebildet werden kann, liess sich nicht entscheiden; in diesem Sinne überzeugende Bilder fanden sich nicht.

Zwar liess die hyalin degenerirte Wand der Gefässe im Opticus die feine concentrische Schichtung erkennen, doch konnte ich solche auch in anderen Präparaten sehen, die Herr Prof. v. Hippel mir freundlicher Weise zur Durchsicht überliess. Es handelte sich in diesem bereits vor einiger Zeit von ihm veröffentlichten Fall (24) um Tumoren des ganzen Nervensystems, die auch zahlreiche Psammomkugeln enthielten, und es zeigten hier viele Gefässe, in denen noch reichlich Blutkörperchen zu sehen waren, in ihren Wandungen genau dieselbe concentrische feine Schichtung, wie ich sie an meinen Präparaten fand. Allerdings sah ich nie etwas, was an die von mir oben beschriebenen Längsschnitte der hyalinen Balken erinnerte.

Das Zurückweichen der Parenchyminseln von dem Stroma hat schon Knapp (loc. cit.), und neuerdings wieder Tailor (loc. cit.) beschrieben und beide fassen es als arteficiell auf.

Was die Uebergänge der Zellzwiebeln zu den Psammomkörpern betrifft, so ist der gewöhnliche Bildungstypus dieser in Duraltumoren häufig beobachteten Kalkkugeln hier auch durch die einzelnen Stadien zu verfolgen gewesen. Hyalin degenerirt erinnern sie ja wohl an die Querschnitte der Balken, und war es so schwer zu entscheiden, als was man eine Bildung ansprechen sollte; doch gewöhnlich entschied die eventuell im Centrum gelegene feine Granulirung, oder der Schatten eines Kernes in der hyalin degenerirten Masse in diesem oder jenem Sinne. Nie sah ich aber in Balken Ablagerungen von Kalk oder sonstige Veränderungen, die die Annahme erlaubt hätten, dass auch sie an der Bildung der Psammomkugeln betheiligt seien.

Was den Entstehungsort des Tumors anbelangt, so ist er nach

den Untersuchungen von Flesch in den intraduralen Raum zu verlegen, wo die Endothelzellen den Ausgangspunkt bildeten. Die in dem Opticus selbst gefundenen Zellnester sind secundär in ihn hineingewuchert. Dass die Ausbreitung des Tumors nach hinten vor dem Chiasma Halt gemacht hat, fand bereits Szokalski in seinem Falle.

Schon war diese Arbeit fast ganz zu Ende geführt, als mir bei Durchsicht von älteren Präparaten durch Zufall der Tumor unseres Falles, den Dr. Steffan seiner Zeit schon veröffentlicht hat, in die Hände fiel. Derselbe fand sich in der Sammlung unseres Instituts, genau wie ihn Flesch beschreibt im Zusammenhang mit dem Bulbus.

Das Präparat war wohl seiner Zeit Herrn Prof. Becker übersandt worden. Auch fanden sich noch gut erhaltene Schnitte vor, die erkennen liessen, dass es sich um ein typisches, nur im Zwischenscheidenraum entwickeltes Sarkom handelte; auch die oben ausgesprochene Vermuthung, dass der Tumor seiner Zeit von Flesch nur an Zupfpräparaten untersucht worden sei, gewann an Wahrscheinlichkeit, da man Stellen fand, an denen sich die Elemente schon zu concentrisch geschichteten Lagen ordneten und den Beginn einer Zellzwiebelbildung erkennen liessen.

Fall II.

Der Tumor dieses Falles wurde von Dr. Swanzy in Dublin Herrn Prof. Leber geschickt, der die Liebenswürdigkeit hatte, mich an der Untersuchung theilnehmen zu lassen.

Die Krankengeschichte ist folgende:

Laura H., 14 Jahre alt, wurde am 15. October in die Klinik aufgenommen. Vor sechs Jahren begann eine Protrusion des linken Bulbus. Die Patientin hatte im Auge nie Schmerzen, doch manchmal nach dem Lesen und Arbeiten einen stechenden Schmerz im Kopf.

Jetzt steht das Auge $2^1/_2$ cm weiter vor, als das rechte. Es ist nach vorwärts und etwas nach unten verdrängt. Die Beweglichkeit des Bulbus ist nach allen Richtungen, wenn auch in beschränktem Masse, erhalten; wenn die Augen geschlossen werden, bedeckt das obere Lid des linken Auges die Cornea ganz. Das Lid ist weder geschwollen, noch hyperämisch. Die Cornea ist normal; die Pupille reagirt auf directen Lichteinfall nicht, doch besteht consensuelle Reaction. Vollkommene Amaurose. Ophthalmoskopisch: Atrophie des Nervus opticus und Erweiterung der Retinalvenen. Bei der Palpation am äusseren Winkel ist kein bestimmter Tumor zu fühlen, an anderen Stellen lässt sich eine Palpation nicht ausführen, da der Augapfel fest an den Orbitalrand stösst.

Diagnosis: Myxosarkom des Nervus opticus.

2. November 1900. Operation. Der Rectus externus wird nahe seiner Insertion durchschnitten und der Bulbus nach innen rotirt. Der

Tumor reicht bis nahe an den Bulbus heran; der Nerv wird mit der Scheere hart an seinem Eintritt in den Bulbus durchtrennt; der Tumor konnte jetzt aus der Orbita entfernt werden. Der Bulbus wurde in die Orbita reponirt und die beiden Enden der Sehne durch Suturen vereinigt. Die Heilung verlief unter leichtem Oedem der Conjunctiva und der Lider glatt. Die Sensibilität der Cornea kehrte, so lange Patientin in der Klinik war, nicht zurück. Es trat noch zwei Mal leichte Infiltration der Cornea auf, die bald nach Anlegung eines Verbandes wieder verschwand. Die Patientin verliess das Hospital am 4. Januar 1901. Der Bulbus hatte seine normale Lage, war aber in keiner Richtung beweglich. Das obere Lid bedeckte die Cornea mit Ausnahme ihres unteren Randes. Die Nachrichten, die man bisher von der Patientin erhielt, lauten befriedigend.

Bei der Exstirpation zeigte der Tumor eine glatte, glänzende Oberfläche, die als die äussere Scheide des Sehnerven anzusprechen ist. Der Tumor war 3 cm lang und $1^1/_2$ bis 2 cm breit an seinem dicksten Ende; er hatte die Form eines Posthornes mit dem schmalen Ende nach dem Bulbus zu gelegen.

So weit der Bericht Dr. Swanzy's.

Von dem Tumor waren bereits Präparate angefertigt worden, so dass er nicht mehr ganz, sondern in einzelne Stücke zerlegt hier ankam. Setzte man die einzelnen Stücke wieder zusammen, wie sie nach der Schnittfläche zusammen gehörten, so erhielt man einen von einer dünnen fibrösen Scheide überzogenen Tumor von kegelförmiger Gestalt, der genau dieselbe Form zeigte, wie sie oben als typisch für die Sehnerventumoren beschrieben ist. Der eine Querschnitt entspricht wohl dem dicksten Theil des Tumors und beträgt 30 mm. Der andere Querschnitt des Opticus ist nicht erhalten, da auf dieser Seite ein Stück herausgeschnitten ist. Die breite Schnittfläche ist in der Mitte etwas eingesunken und die betreffenden Theile der Geschwulst locker, so dass sie sich leicht mit der Pincette hervorziehen lassen.

Mikroskopischer Befund.

Es wurde ein Stück geschnitten, das quer durch den ganzen Tumor ging, so dass beide Seiten der Duralscheide mitgetroffen waren, und zwar in der Richtung, die dem Verlauf des Tumors resp. des Sehnerven entsprach. Es stammte dieses Stück von dem breiteren Ende des Tumors, das vermuthlich als Schnittfläche bei der Operation anzusprechen war.

Die Duralscheide war nicht verdickt, nur an dem, dem hinteren Ende des Tumors entsprechenden Theile etwas zurückgezogen und umgeschlagen; nach aussen von ihr lag etwas Fettgewebe, von reichlichen Haemorrhagien durchsetzt. An dem Tumor konnte man leicht zwei Theile unterscheiden, deren Grenze ziemlich in einer geraden Linie und parallel der Duralscheide verlief und von denen der eine breitere reichlich mit Kalkkörperchen durchsetzt war. Der Uebergang von der Scheide zu dem Tumor war auf beiden Seiten etwas verschieden. In dem von Kalkkörpern freien Theil war die äussere Scheide nur durch einen schmalen, mit Endothel ausgekleideten Spalt von dem Tumor getrennt und man konnte in dem der Duralscheide am nächsten liegenden Theil ein breites Bündel Bindegewebsfasern sehen; je mehr man in den Tumor kam, desto spärlicher wurden die Bindegewebszüge, die der Dura im Allgemeinen parallel verliefen. Sie waren besonders

deutlich zu sehen, wo der Tumor über die retrahirte Duralscheide etwas hervorgequollen war und die Bündel dadurch dichter erschienen. Manche dieser Bündel schlossen Gefässe ein. Auch an der anderen Seite — der Begrenzung des kalkhaltigen Theiles gegen die äussere Scheide — fanden sich parallel der Scheide verlaufende Züge von zellreichem Bindegewebe, doch wiesen sie zwischen sich zahlreiche Hohlräume auf, die hie und da mit Endothel ausgekleidet waren; auch durch die Hohlräume sah man verbindende Zellzüge laufen, ebenso von der äusseren Scheide einzelne, die den subdural gelegenen Raum überbrückten. Obgleich auch auf dieser Seite das Bindegewebe mit Tumorzellen durchsetzt war, erschien doch die Abgrenzung hier schärfer.

Die Structur des Tumors war ziemlich gleichmässig; man sah reichlich runde Kerne, die sich gleichmässig und ziemlich intensiv färbten. Die Zwischensubstanz zeigte eine feine Streifung, die sich mit Eosin gut färbte und im Grossen und Ganzen dem Opticusverlauf parallel ging. Neben den rundlichen Kernen fanden sich auch etwas mehr ovale, die aber die Farbe ebenso annahmen und in der Structur auch keinen Unterschied erkennen liessen. Oft konnte man nachweisen, dass da, wo die Längsstreifung der Zwischensubstanz deutlich war, die ovalen Kerne vorherrschten, während auf quer getroffenen Bündeln die runde Form erschien.

An dem nach dem Foramen opticum zu gelegenen Theil des Tumors war der Uebergang vom kalklosen Theil in den kalkhaltigen durch nichts gekennzeichnet, in dem bulbuswärts gelegenen Theil wurde die Grenze dargestellt durch einige Züge von zellreichem Gewebe, dessen Kerne sich nicht so dunkel färbten, wie die Tumorzellen, und etwas länglicher waren; sie färbten sich nach van Gieson roth. Nach der Zone hin, wo der Uebergang nicht mehr so prägnant war, lagen zahlreiche Gefässe und einzelne — wohl operativ entstandene — Haemorrhagien in dem abtheilenden Gewebe.

Der die Kalkkörper enthaltende Theil hatte dieselbe Grundstructur, wie der oben beschriebene kalklose; es fanden sich in ihm aber zahlreiche Räume, die mit einer glasigen homogenen, mit Hämatoxylin schwach blau gefärbten Masse erfüllt waren; diese waren nicht immer scharf gegen das Gewebe abgegrenzt, sondern dies war in der Umgebung aufgelockert, so dass die Zellstructur sich hier etwas deutlicher darbot. Man sah oft sehr lange Ausläufer, die zuweilen etwas gedreht waren, und sich besonders in mit Eosin stark gefärbten Präparaten gut erkennen liessen. Die homogene Masse färbte sich mit Thionin röthlich; die Gefässwände färbten sich dabei violett, ebenso auch die Kalkkörper und einzelne Bindegewebsstränge; in Alkohol schlug sofort die Farbe in blau um. Man muss also wohl annehmen, dass Gefässwände, Bindegewebe und Kalkkörperchen auch von dieser jedenfalls mucinhaltigen Masse durchsetzt waren.

Die oben erwähnten Kalkkörper fanden sich sehr zahlreich, regellos in dem Gewebe zerstreut (Fig. 5). (Vorhin sprach ich von einem kalkhaltigen und einem kalklosen Theil; es muss dies insofern eine kleine Einschränkung erfahren, als auch im letzteren ganz vereinzelte Kalkbildungen sich fanden, die sich in nichts von den anderen unterschieden.) Sie waren von ganz verschiedener Form und Grösse, meist rundlich, mit drusenartigen Appositionen und dadurch unregelmässiger gestaltet. In den nicht entkalkten

Schnitten waren sie zuweilen aus dem Gewebe herausgelöst oder hatten sich verschoben. Die Structur war in diesen Schnitten nicht genau zu sehen, die grösseren färbten sich in der Peripherie mit Hämatoxylin tief blau, central mehr violett, die kleineren in ihrer ganzen Ausdehnung tief blau. Es wurden Stücke des Tumors vor der Einbettung mit 5% Trichloressigsäuse entkalkt und ein schon eingebettetes Stück, wie Ernst(16) es für entkalkte, wieder hart gewordene Schnitte empfiehlt, mit alkoholischem Ebener'schen Gemisch behandelt. Beide Methoden lieferten gleich gute Resultate, und es war hier sowohl die Structur der Körper, als auch ihre Lage im Gewebe besser zu studiren. Die kleinsten Partikelchen von Kalk, die sich fanden, waren etwa ein Fünftel so gross, wie die Zellkerne des Tumors. Sie lagen mit anderen, von denen einige die Grösse eines Zellkernes erreichten, zusammen; eine Beziehung zu den Zellen liess sich nicht wahrnehmen, auch waren sie meist in jene oben beschriebenen Räume, die ein homogenes Aussehen boten, eingelagert. Die grösseren waren selten genau rund, sondern gewöhnlich etwas oval und zeigten eine concentrische Schichtung, die unregelmässig ausgebildet war, so dass ein Ring nicht die ganze Peripherie umfasste und so buckelförmige Auswüchse hervorrief; im Centrum lag dann eine kleinere hellere Stelle, die eventuell auch concentrisch geschichtet war. Es legten sich auch mehrere Kalkkörper an einander und bildeten ovale bis länglich ausgezogene Formen oder dicke Klumpen, in denen dann mehrere der hellen Stellen zu sehen waren. Durch ein solches Aneinanderlegen kam es auch zu stachelförmigen Bildungen.

An den Gefässen fand sich gleichfalls Verkalkung; an mehreren war die ganze Wand dieser Veränderung anheim gefallen, und es liess sich dann keine Structur oder Schichtung in dem Kalkrohr, das mit gut erhaltenem Endothel ausgekleidet war und in dessen Innerem rothe Blutkörperchen lagen, erkennen. Waren solche Gefässe auf dem Längsschnitt getroffen, so imponirten sie als Spiesse und Nadeln, die bisweilen am Ende leicht aufgefasert waren. Ferner fanden sich Uebergänge bis zu ganz verkalkten Gefässen. Auf Schnitten des Tumors, die senkrecht zum Verlauf des Opticus geführt waren, sah man mehr Querschnitte von Gefässen und alle Stadien der hyalinen Degeneration bis zur vollkommenen Verkalkung, die besonders gut an van Gieson-Präparaten zu erkennen waren, in denen sich die dunkel gefärbten Kalkpartikel von dem leuchtenden Roth schön abhoben. Es konnten sich auch die rundlichen Kalkkörper in die Gefässwand einlagern und so einen Kalkmantel um die Gefässe bilden; es liess sich aber in diesem Falle stets noch eine concentrische Schichtung der einzelnen den Mantel bildenden Körperchen erkennen, so dass man sie gut von der oben geschilderten kalkigen Metamorphose der Gefässwand direct unterscheiden konnte.

Was die Beziehungen des Gewebes zu den Kalkkörpern betrifft, so bot dieses keine Veränderungen in der Nähe derselben; nur bei den grösseren war es manchmal etwas zurückgewichen, etwas aufgelockert und erschien weitmaschiger, ebenso wie in der Umgrenzung der mit der homogenen Masse angefüllten Räume. Es zogen dann wohl einzelne der langen Zellausläufer nach den Kalkkörperchen hin und legten sich an sie an, doch nie war ein Eindringen in diese oder sonst eine organische Verbindung mit

denselben nachzuweisen, ebenso wie in den Kalkkörpern, abgesehen natürlich von den Gefässveränderungen, sich nie etwas fand, was auf eine celluläre Grundlage derselben hätte schliessen lassen.

Zum Schlusse sei noch erwähnt, dass bei den nicht entkalkten Schnitten durch HCl-Einwirkung Gasentwicklung entstand, sowie, dass bei allen Schnitten die Färbung auf markhaltige Nervenfasern negativ war.

Zupfpräparate.

Es wurden an dem breiteren Ende des Tumors einige Fetzchen herausgezogen, zerzupft und nach verschiedenen Arten gefärbt. Es zeigte sich, dass die Geschwulst aus ungemein langen Faserzellen bestand, deren Ausläufer leicht für Bindegewebsfasern gehalten werden konnten.

Die Zerzupfung gelang nicht so gut, wie am ganz frischen Object, doch fanden sich in allen Präparaten Fasern noch in Verbindung mit einem kernhaltigen Mittelstück, das zuweilen schmal, zuweilen breiter war und dann eine leicht körnige Structur zeigte. Manchmal gingen von demselben auch mehrere Fortsätze aus. Die Ausläufer färbten sich mit Thionin nicht, während die Kerne diesen Farbstoff annahmen. Mit Säurefuchsin wurde eine Färbung der Fortsätze erreicht. An einigen langen Faserzellen sah man auch varicöse Anschwellungen, die mit Carbolfuchsin schön gefärbt waren; auch lange spiralig gedrehte Fortsätze fanden sich. Eine Nachfärbung mit Orange nach Hämalaun fiel fast ganz negativ aus; Nigrosinfärbung nach Carbolfuchsin färbte die Fasern schlecht, während echtes Bindegewebe sich gefärbt hatte. Hie und da hatten die Faserzellen auch etwas Färbung angenommen, an anderen Stellen trat nur wenig Fuchsinfärbung auf.

Auch in diesen Präparaten war eine Beziehung der Zellen zu den Kalkkörpern nicht nachzuweisen.

Epikrise.

Da die klinischen Erscheinungen des Falles nichts besonderes bieten, gehe ich gleich zur Erläuterung der anatomischen Untersuchung des Tumors über.

Es handelt sich um eine wohl nicht rein exstirpirte, intradural gelegene Neubildung am Nervus opticus.

Die Lage des Sehnerven in dem Tumor tritt nicht deutlich hervor. Die mit Kalkkörpern durchsetzte Partie ist jedenfalls — eben wegen ihres reichlicheren Kalkgehaltes — als die ältere aufzufassen, von der die andere kalklose ausgegangen ist. Dass die innere Scheide an dieser letzteren nicht mehr nachzuweisen ist, kann uns nicht wundern, da ja oft ein Schwund derselben constatirt ist.

In dem bulbuswärts gelegenen Theil fanden sich zwischen den beiden Abschnitten des Tumors Züge von Bindegewebe, die wohl als Reste der Opticusbegrenzung anzusprechen sind; letztere fehlt cerebralwärts vollkommen und es wird deshalb hier wohl die Durchbruchs-

stelle des Tumors durch die Pia, in welcher Richtung der Durchbruch auch stattgefunden haben mag, zu suchen sein.

Grössere und kleinere, mit einer homogenen Masse ausgefüllte Räume sind ein sehr häufiger Befund bei Opticustumoren. Willemer (loc. cit.) spricht, als er sie erwähnt, von Schleimgewebe. In den neueren Publicationen sind die Auffassungen über die Natur dieser Substanz getheilt; so fasst Delius (loc cit.) sie in seinem Falle als eiweisshaltiges Transsudat auf, während Ruschhaupt (loc. cit.) sicher Mucin nachwies Letzterer erhielt bei Behandlung mit Thionin rothviolette Färbung, die durch Alkohol verschwand, durch Anilinöl-Xylol sich aber conserviren liess; erstere Reaction konnte ich bestätigen, während die Conservirung in Anilinöl-Xylol mir nicht gelang. Bei Delius war die Thioninreaction negativ.

In diesen Räumen sah man häufig die Kalkpartikelchen liegen, die kleinsten nur mit stärkster Vergrösserung eben zu erkennen. Daraus, sowie aus dem Verhältniss zu dem umgebenden Gewebe, geht wohl schon hervor, dass es sich nicht um eine Entstehung aus Tumorzellen handeln kann, sondern dass wir es mit freien Concretionen zu thun haben. Auch entsprechen sie morphologisch ganz den von Semi Meyer (33) beschriebenen Körperchen der Zirbeldrüse, die dieser auch als Concretionen auffasst, und die mit der hier vorliegenden Bildung die feine Schichtung, die buckelartigen Erhebungen, eine bis zur Peripherie gehende Verkalkung und den Mangel der den Gebilden anliegenden concentrisch geschichteten Zellen gemeinsam haben. Sie sind demnach in ihrem Wesen ganz anders aufzufassen, als die Psammomkugeln, die bei Fall I beschrieben sind (Fig. 3), und die dem von Semi Meyer beschriebenen zweiten Typus entsprechen. Dieser Autor giebt an, dass die normalerweise in den Aderhautgeflechten vorkommenden Sandkörper sich in gleicher Structur nur in den von den Hüllen des Centralnervensystems ausgehenden Tumoren wieder finden, während die den Zirbelkörpern gleichenden in anderen Tumoren und Entzündungsherden zuweilen vorkommen. Es scheint dies jedoch nicht durchweg richtig zu sein, da kürzlich Witkiewicz (57) auch in einem Psammocarcinom des Ovariums die Entstehung der Kalkkugeln auf cellulärer Basis nachwies.

Während die Kalkkugeln, die aus Zellzwiebeln hervorgehen, in den Endotheliomen des Sehnerven schon häufig beschrieben sind, und auch Verkalkungen, die von Gefässen entsprangen, fand ich eine Bemerkung über Concretionen auf nicht cellulärer Basis in Opticustumoren in der Literatur nicht. Sie sind den Befunden von Acker-

mann (1) und Anderen gleich zu setzen, und dürfte es sich vielleicht empfehlen, diese Gebilde nicht mit dem Namen „Psammomkörner“ zu bezeichnen, der besser für die ihrer Genese nach mit den typischen Kalkkörpern der Psammome der Dura übereinstimmenden Bildungen reservirt bliebe.

Die gleichmässige Verkalkung der Gefässe mit noch gut erhaltenem Endothel und rothen Blutkörperchen — was auf eine erhaltene Circulation schliessen lässt —, ist bei dem sonstigen Reichthum des Gewebes an Kalk verständlich; es sind Veränderungen, wie man sie öfter an Gehirnarterien findet. Warum nun einmal die Verkalkung des Rohres ganz homogen ist und keine Structur erkennen lässt, während im anderen Falle die mit den Concretionen übereinstimmenden Körperchen sich in die Wand einlagern und so die Verkalkung bedingen, möchte ich nicht entscheiden. Die kleinen Spiesse und Nadeln sind als ganz verkalkte Capillaren anzusehen; an einem Ende dieser Bildungen waren hie und da kleine Auffaserungen zu erkennen, die durch die schief getroffenen verkalkten Zellen der Gefässwand bedingt sind.

Was den Ursprungsort des Tumors betrifft, so ist er nicht zu bestimmen, und es unterliegt einiger Schwierigkeit, eine bestimmte Diagnose zu stellen, zumal sich nicht einmal die Lage des Opticus und die Art der Tumorwucherung in ihm erkennen lässt. Einerseits haben wir im Schnittpräparate Bilder, die uns zur Diagnose Gliom veranlassen könnten, andererseits haben wir in den Zupfpräparaten genau dieselben Zellen, die bisher als typisch für die als Myxosarkom beschriebenen Fälle angesehen wurden, deren Ursprungsort allgemein in den Zwischenscheidenraum verlegt wird. Ich sah beim Versuch, den Tumor den beschriebenen einzureihen, ältere Arbeiten daraufhin durch, ob nicht vielleicht der Ursprungsort dieser anderen Tumoren in der Glia zu suchen sei. Während diese Annahme bei manchen zuzutreffen schien, war sie in anderen Fällen (z. B. in dem ersten Fall Salzmann's) in höchstem Grade unwahrscheinlich. — Ich möchte deshalb der Neubildung einen Namen nicht geben.

Fall III.

Daniel Klevenz, 5 Jahre, aus Nussloch, stellte sich am 15. März 1901 zum ersten Male in der Ambulanz unserer Klinik vor.

Seit sechs bis sieben Wochen bemerkte die Mutter ein Vortreten des linken Auges. Das Kind soll immer gesund gewesen sein. Fünf Geschwister seien im ersten Jahre gestorben, doch deuteten die verschiedenen Todesursachen nicht auf Lues hin.

Status praesens: Links ausgesprochener Exophthalmus. Beweglichkeit nach allen Seiten frei. Keine Doppelbilder. Kein Tumor palpabel. Links directe Pupillarreaction vorhanden, aber träger als die consensuelle. Ausgesprochene Papillitis links. Papille prominirt mässig. Grenzen verwaschen. Venen erweitert und geschlängelt.

Rechts S. = $^6/_6$. Links S. = $^6/_{24}$.

Diagnose: Tumor nervi optici.

25. III. Befund nicht wesentlich verändert, links S. = $^6/_{24}$.

14. VI. Aufnahme in die Klinik.

Status praesens: Wohlgenährter Junge. Links ausgesprochener Exophthalmus. Bulbus nach vorne und etwas nach oben vorgetrieben, Lidspalte rechts 8 mm, links 10 mm beim Blick gerade aus. Exophthalmus vom Orbitalrand gemessen 18 mm, Lidschluss gut. Keine Verfärbung der Lider, keine Venenektasie. Tension normal. Kein Tumor zu palpiren. Motilität gut. Pupillarrection wie oben. Ophthalmoskopisch: Medien klar, die Papille ist pilzförmig hervorgetrieben, ihre objective Refraction beträgt + 6 D. Die Grenzen der Papille sind gleichmässig verwischt. Sie selbst leicht grau verfärbt. Die Arterien normal, die Venen erweitert. Die Refraction der Umgebung der Papille ist + 2 D. Nirgends im Augenhintergrund Pigmentirungen oder sonstige Abnormitäten.

Links S. = Fingerzählen in 4 m.

Rechts S. = $^6/_6$.

15. VI. 1901. Links osteoplastische Resection der Orbitalwand nach Krönlein. 6 cm langer Schnitt am Orbitalrand, der blossgelegt wird. Durchmeisselung der Knochen bis zur Fissura orbitalis inferior. Hautknochenlappen wird herausgeklappt. Periorbita quer durchtrennt. Tumor lässt sich palpiren. Bei Rotation des Bulbus nach innen wird er deutlich sichtbar. Er ist mit dem Bulbus durch einen posthornartig gekrümmten Theil des Nervus opticus, der nicht verdickt ist, verbunden. Die Höhe der Krümmung sieht etwas nach unten und aussen. Der Opticus wurde hart am Bulbus durchschnitten; dann am Tumor entlang in die Orbita vorgegangen und der Tumor quer durchtrennt. Die Palpation ergab, dass der hintere Theil der Orbita noch ganz mit Tumormassen ausgefüllt war, die sich auch am Foramen opticum weiter fortsetzten; da so eine Radicaloperation unmöglich war, wurde der Muskel zusammengenäht und die Wunde geschlossen. Verband.

Ophthalmoskopischer Befund direct nach der Operation:

Arterien fadenförmig dünn, Venen mässig und verschieden stark gefüllt. Papille blass.

Mit Ausnahme einer am fünften Tage nach der Operation auftretenden leichten Cornealaffection und einer am neunten Tage auftretenden Temperatursteigerung, für die keine Ursache aufzufinden war (keine Meningitissymptome) und die nach einigen Stunden wieder verschwand, verlief die Heilung glatt.

6. VII. Wundheilung beendigt. Keine auffällige Deformität des Knochens, am äusseren Orbitalrand nur ein wenig Verdickung. Ptosis, doch kann das obere Lid ein wenig gehoben werden. Bulbus absolut unbeweglich, frei von Injection, nur aussen in der Nähe der Operationsstelle ist die

Conjunctiva ein wenig injicirt. Sensibilität der Lider und der Umgebung des Auges erhalten, der Bulbus selbst ist anästhetisch. Cornea zeigt noch einen Rest von Trübung, in Gestalt eines horizontalen, der Lidspalte gegenüber liegenden Streifens, mit ausgebreitetem Hof einer zarteren Trübung, die das ganze Pupillargebiet einnimmt, sich aber gut durchleuchten lässt.

Ophthalmoskopischer Befund.

Papille grauröthlich und unregelmässig begrenzt, Netzhautvenen stark ausgedehnt. Arterien fadenförmig. In der Gegend der Macula eine sehr ausgedehnte weisse wolkige Trübung, die etwas in Falten gelegt ist und weit in den Glaskörperraum hervorspringt; auf derselben ausgedehnte Netzhautgefässe; peripher von derselben erscheint die Retina nur leicht getrübt, auch ist eine ausgedehnte Veränderung des Pigmentepithels zu erkennen; Entfärbung mit etwas Pigment dazwischen. Vena temporalis superior ist besonders stark geschlängelt und zieht auf der weiss getrübten und gefalteten, ziemlich stark pigmentirten Retina unter vielfachen Schlängelungen hin. Nasal von der Papille erscheint die Retina in der Breite von 2 bis 3 P D zunächst durchsichtig, dann folgt eine sehr ausgebreitete, ein Stück eines Ringes bildende Netzhauttrübung von ähnlicher Beschaffenheit wie in der Gegend der Macula; Netzhautgefässe ziehen gleichfalls darüber hin, die Prominenz ist aber etwas geringer; die Breite der weiss getrübten Zone beträgt mindestens 6 P D.

Nach der Peripherie hört sie mit einzelnen Ausläufern, die den Netzhautgefässen folgen, auf; hier sieht man wieder feinere Pigmentauflagerungen. Gerade nach unten zu fehlt eine entsprechende Trübung, dagegen treten hier wieder sehr ausgesprochene confluirende Pigmentflecken auf. Dagegen erstreckt sich die Veränderung auf der temporalen Seite unterhalb der Papille auch etwas auf den verticalen Meridian hinüber, greift aber nicht wesentlich auf den nasalen Netzhautabschnitt über.

Entlassen am 6. VII.

Patient stellte sich in der folgenden Zeit noch öfter vor.

27. VII. Ophthalmoskopisch. Papille sehr undeutlich zu sehen; die weissen Massen in deren Umgebung bedeutend weniger, prominiren aber besonders in der Maculagegend noch stark in den Glaskörper. Gleich nach unten von der Papille auf weisslichem Grunde offenbar neugebildete Gefässe in der Retina. Temporal und unten Netzhautgefässe auf weite Strecken hin unterbrochen. In der Peripherie kommen überall ausgedehnte Verfärbungen und Pigmentflecken zum Vorschein; Cornealulcus mit Hinterlassung einer horizontalen Narbe geheilt.

Bulbus noch ganz anästhetisch, Lider aber gut empfindlich.

Der kleine Patient stellte sich in der folgenden Zeit noch einige Male wegen einer leichten Keratitis, die unter entsprechender Behandlung schnell wieder zurückging, bei uns vor. Leider war eine ophthalmoskopische Untersuchung wegen der Epithelunregelmässigkeiten auf der Cornea nicht mehr zu machen; man erhielt nur einen weisslichen Reflex aus der Tiefe.

Die Ptosis hat sich entschieden verringert, so dass das Auge ohne Aufforderung und ohne Anstrengung des Frontalis fast so weit, wie das

linke geöffnet wurde; auch der Rectus superior und inferior, sowie der Trochlearis liessen wieder geringe Functionen erkennen.

Der Bulbus wie bei der Entlassung noch immer etwas prominenter, als der der anderen Seite, doch liess sich eine Zunahme der Protrusion bis zu der letzten Vorstellung am 20. November 1901 nicht nachweisen.

Beschreibung des Tumors.

Auf der Durchschnittsstelle der Operation war der Tumor 17 mm dick; in ihm lag etwas excentrisch der Sehnerv. Auf dem Durchschnitt unterschied man sehr deutlich zu äusserst die stark ausgedehnte, aber nur mässig verdünnte Duralscheide, zu innerst den von der Pialscheide umgebenen, auf 7,5 mm verdickten Sehnervenquerschnitt, und zwischen beiden den ganz von Tumormasse ausgefüllten, stark erweiterten Intervaginalraum. An dieser Tumormasse konnte man Parenchym und Stroma unterscheiden, die beide in ziemlich gleicher Menge vorhanden waren. Das Gewebe war nicht überall compact, sondern wies hie und da kleine Räume auf, die theilweise mit einer homogenen, geronnenen Masse erfüllt waren; diese färbte sich mit Eosin schwach rosa, mit Thionin war keine Violettfärbung zu erzielen und es liegt demnach kein Mucin vor.

Das Stroma des Tumors bestand aus dicken Balken fibrillären Bindegewebes, die theilweise sehr zahlreich waren. Sie nahmen nach van Gieson behandelt nicht eine homogene Färbung an, sondern färbten sich nur zum Theil leuchtend roth (Fig. 6), zum Theil gelblich braun, welch letztere Farbe die vorherrschende war; häufig war der mittlere Theil eines Balkens roth gefärbt; stets liess sich deutlich eine fibrilläre Längsstreifung erkennen. Dieses Balkennetz hing mit der Duralscheide lose zusammen und war nur stellenweise durch einzelne Bälkchen fester damit verbunden, während es sich nach innen zu direct in das Balkenwerk der inneren Scheide fortsetzte; es gab sich dadurch als stark hyperplasirtes arachnoideales Balkenwerk zu erkennen, während die in den Maschen enthaltenen Zellen einer Wucherung des diese Balken bedeckenden Endothels zugeschrieben werden konnten. Die Bälkchen waren bald dichter gedrängt und nur von einer einfachen, mehr oder minder continuirlichen Schicht abgeplatteter Zellen bedeckt, bald waren die Zwischenräume grösser und dann von dicken Massen etwas lose an einander liegender Zellen eingenommen. Die Kerne waren rundlich oder längsoval; ihr Cytoplasma war deutlich granulirt und liess mehrere Kernkörperchen erkennen. In den Bindegewebsbalken zogen grössere Gefässe.

Die innere Scheide des Nerven war etwas verdickt und es fanden sich Tumorzellen in gleicher Weise wie in das Gewebe der Arachnoidea eingelagert. Die Dickenzunahme des Nerven war sowohl durch Verdickung der Bindegewebsbalken als auch der Nervenbündel bedingt. Die Bindegewebsbalken waren bedeutend stärker als normal; sie boten nicht das regelmässige Bild, das am normalen Opticus sich findet, sondern ihre Dickenzunahme war ungleichmässig (Fig. 6), sowie auch die einzelnen Felder der Nervenbündel verschieden gross waren. An den Bindegewebsbalken liessen sich, ebenso wie an den Balken des Subduralraumes, bei der van Gieson-Färbung rothe und gelblichbraune Stellen an den Balken unterscheiden. In den Balken oder neben ihnen, an die Nervenbündel stossend, lagen Tumorzellen

in mässiger Menge; auch feine Capillaren, die die Nervenbündel durchzogen, waren dicht mit Tumorzellen besetzt, doch fand ich keine Stelle, an der ein Haufen Tumorzellen frei in einem Nervenbündel lag. Die Tumorzellen waren auch hier den Bindegewebszügen in endothelartigem Typus auf- und zwischengelagert (Fig. 6). Die Nervenbündel waren bedeutend gewuchert und sahen ihre Kerne den Tumorkernen in der Granulirung ähnlich, waren aber nicht so ausgesprochen längsoval und nicht so dicht gelagert, und liessen sich sowohl hierdurch, als auch durch den faserigen Bau des Zwischengewebes von den Tumorinseln unterscheiden. Wo die Nervenbündel durch schmale Brücken Gliagewebes in Verbindung standen, hatte sich das Gliagewebe den Contouren der Bindegewebsbalken angepasst — ganz ähnlich wie im ersten Fall, nur viel deutlicher ausgesprochen — und es waren dann diese Brücken ähnlich fibrillären Bündeln längsgestreift und die länglich ovale Form der Kerne trat hier hervor (Fig. 7).

Die Markscheidenfärbung zeigte die Nervenfasern durch die gewucherte Glia ziemlich stark aus einander gedrängt, auch war die Schwarzfärbung nicht so intensiv, wie man es an normalen Nerven zu sehen gewohnt ist.

Wenn man den weiter nach dem Bulbus zu gelegenen Theil untersuchte (Dicke des ganzen Nerven 13 mm, des intrapialen Theiles 3,5 mm), so zeigte hier das Gewebe im Zwischenscheidenraum eine bedeutend weniger compacte Structur.

Die Räume waren häufiger, entweder leer oder mit den geronnenen Massen gefüllt. Die Arachnoidealbalken liessen sich in ihrer Structur erkennen, besonders gut nahe an der noch verdickten Pia, während nahe an der Dura die Tumorzellen bei Weitem vorherrschten. Der Nerv war hier noch mehr excentrisch gelagert, so dass an der einen Seite der Subduralraum nur 0,8 mm breit war Die Bindegewebsbalken des Nerven selbst waren immer noch verdickt und zwar in dem Masse, dass man wohl eine Wucherung des Gewebes annehmen muss und es nicht durch die hier nur geringe Compression des Nerven (ca. 0,4 mm dünner als normal) erklärt werden kann, ebenso muss man auch die reichliche Vermehrung der Kerne auf Gliawucherung zurückführen. Tumorzellen waren an den Balken im Opticus nur noch wenige zu finden. Im Ganzen bot die Felderung des Nerven ein schon der Norm viel ähnlicheres Bild.

Je weiter man nun nach vorn kam, desto mehr traten im Zwischenscheidenraum die Arachnoidealbalken besonders wieder nahe der Pia hervor, während an der Duralscheide die Tumorzellen noch dicht gelagert waren (Fig. 8). Auch der Subarachnoidealraum trat deutlich hervor, und hatte hier eine Wucherung des Endothels stattgefunden. Die Pia war nicht mehr verdickt, die Bindegewebsbalken im hier regelmässig gefelderten Opticus waren nicht stärker, als durch die hier grössere Compression und dadurch bedingte Reduction auf einen kleineren Raum erklärt werden konnte. Es waren hier die Bindegewebsbalken nach van Gieson gleichmässig roth gefärbt. (Intraduraler Theil 5,9, intrapialer 2,7 mm.) Tumorzellen waren im Nerv nicht mehr zu entdecken, doch war die Glia entschieden noch gewuchert.

Hart hinter dem Bulbus war der Durchmesser des ganzen Nerven, d. h. des Querschnittes von Dura zu Dura gemessen, 5,3 mm, also der Norm entsprechend, während der intrapiale Theil nur 2,4 mm dick war,

woraus wieder deutlich hervorgeht, dass ein Nerv makroskopisch normal dick sein kann und in seinem Subduralraum doch eine Tumorwucherung stattgefunden haben kann.

Direct hinter dem Bulbus zeigten sich in den Centralgefässen gut erhaltene rothe Blutkörperchen, was ja, da der Blutkreislauf in der Retina nach der Operation unterbrochen war, mit den Postulaten Schlodtmann's (loc. cit.) übereinstimmt.

Die Zupfpräparate zeigten Zellen, die neben ihrem Kern nur einen schmalen Protoplasmaleib hatten, der zuweilen einige kurze Ausläufer abgab.

Neben diesen sah man auch lange Faserzellen, die den typischen Zellen der Opticustumoren sehr ähnlich sahen; sie fanden sich sowohl im Zwischenscheidenraum als auch im Nerv selbst. Es waren die Zupfpräparate schwer herzustellen und es kam wohl daher, dass sich nicht mit voller Bestimmtheit ihre Identität mit den früher beschriebenen Elementen der Opticustumoren nachweisen liess.

Epikrise.

Es besteht wohl kein Zweifel, dass dieser Tumor mit den als Typus der Sehnervengeschwulst beschriebenen Sarkomen übereinstimmt. Es wäre demnach sein Ursprung im Intervaginalraum zu suchen. Man müsste alsdann die Verdickung der Bindegewebsbalken des Opticus und die Gliawucherung als secundäre Erscheinungen ansprechen. Es wäre dann das nach van Gieson roth gefärbte als das ursprüngliche Gerüst, und das gelblichbraun gefärbte als frisch gewuchert anzusehen (Fig. 6). An und in den Bindegewebsbalken und an den Nervenbündeln lagen Kerne, die den Tumorzellkernen des Intervaginalraumes glichen und von denen nicht leicht zu entscheiden war, ob sie zu dem verdickten Stützgewebe gehörten oder nicht. Andererseits liessen diese Kerne von den Gliazellkernen sich nicht scharf trennen, besonders da, wo letztere längs getroffen waren und an den Stellen, an denen das Gliagewebe durch zwei sich nähernde Bindegewebsbalken eingeengt wurde (Fig. 7). Auch schien die Gliawucherung für eine einfach secundäre ziemlich stark, und die bedeutende Dickenzunahme des Nerven bis zu 7,5 mm, die durch Verdickung der Bindegewebsbalken und der Nervenbündel bedingt war, ist durch die Annahme schwer zu erklären.

Wenn man nun versuchen wollte, den Ausgangspunkt in die Glia zu verlegen — ausgehend von der Aehnlichkeit der Zellkerne, — so spricht doch verschiedenes dagegen. Vor Allem ist die Felderung der Nervenbündel doch zu regelmässig, die Function der Nerven zu gut erhalten, und es liess sich dann der Bau des Tumors im Intervaginalraum, der doch gar nicht die Structur eines Glioms aufweist, nicht erklären.

Die besonders am distalen Theil des Tumors deutliche Zellvermehrung um die Arachnoidealbalken, wobei die Zellen sich oft um die letzteren in mehreren Lagen anordneten, erinnerten etwas an Bilder aus einem Endotheliom.

Wenn man berücksichtigt, dass die Zellen, die in dieser Anordnung auf dem Schnitt erscheinen, stets senkrecht zur Fläche getroffen wurden, so sind sie wieder schwer mit Sicherheit von den anderen Tumorzellen, die in losen Haufen zwischen den Arachnoidealbalken lagen, abzutrennen. Es ist also die Auffassung eines Endothelioms nicht ganz von der Hand zu weisen, da es wohl in späteren Stadien zu der für diese typischen Zellzwiebelbildung hätte kommen können.

Ein grundlegender Unterschied ist, was den Entstehungsort anlangt, zwischen Sarkom und seiner Unterart dem Endotheliom nicht zu finden, da doch die Endothelzellen nur die hier an die Oberfläche gelagerten Bindegewebszellen sind.

Es wird die Schwierigkeit der Untersuchung auch durch den Fall I bewiesen, in dem sich erst in späteren Stadien ein typisches Endotheliom entwickelte.

Wenn es wohl das Richtige ist, die Diagnose hier auf Sarkom zu stellen, so scheint es doch nicht so ganz leicht, damit die starke Verdickung des Opticus zu erklären.

Aus den beiden letzten Fällen geht wohl hervor, dass es einer grossen Schwierigkeit unterliegen kann, den Ursprungsort der Tumorbildung bei Sehnervengeschwülsten zu bestimmen. Namentlich im Falle III, in dem die Verhältnisse bei flüchtiger Betrachtung so einfach schienen, fiel es sehr schwer zu sagen, in wie fern secundäre durch Tumorreiz bedingte Wucherungen vorlagen und was wirklich eingedrungene Tumorzellen waren, ja es war oft unmöglich, ebenso wie der Ausgangspunkt des Tumors nicht mit voller Sicherheit zu bestimmen war.

Vielleicht gelingt es bei späteren Untersuchungen an Fällen, die günstigere Verhältnisse bieten, etwas mehr Klarheit in dieser Frage zu schaffen.

Zum Schluss sei es mir erlaubt, meinem verehrten Lehrer und Chef, Herrn Prof. Leber, für die Anregung zu dieser Arbeit, sowie für die freundliche Unterstützung, die er mir in jeder Hinsicht zu Theil werden liess, meinen besten Dank zu sagen.

Heidelberg, Ende Februar 1902.

Literaturverzeichniss.

1) Ackermann, Geschrumpfter Brustdrüsenkrebs mit Sandkörpern. Virchow's Arch. Bd. XLV.
2) Adamück, Zwei Fälle von Neubildungen (des Nervus opticus und der Orbita) mit letalem Ausgang. Arch. f. Augenheilk. Bd. XXVIII. S. 129.
3) Adrian, Ueber Neurofibromatose und ihre Complicationen. Brun's Beiträge zur klin. Chirurgie. Bd. XXXI. H. 1.
4) Ahlström, Ophthalmologische Casuistik: Tumor nervi optici. Beiträge z. Augenheilk. 16. Heft.
5) Arnold, Ein Beitrag zu der Lehre von dem Bau und der Entwicklung der Psammome. Virchow's Arch. Bd. LII.
6) Axenfeld, Geschwülste des Auges. Lubarsch-Ostertag's Bericht über das Jahr 1893 u. 1894. S. 70.
7) Axenfeld u. Busch, Ein Beitrag zur klinischen Symptomatologie und zur Histologie des primären Myxosarkom des Sehnerven, sowie zur operativen Entfernung desselben nach der Krönlein'schen Methode. Arch. f. Augenheilk. Bd. XXXIX. 1.
8) Braunschweig, Die primären Geschwülste des Sehnerven. v. Graefe's Arch. f. Ophthalm. Bd. XXXIX. 4.
9) Burnett, Tumour of the intervaginal space of the optic-nerve sheath. Transactions of the American Ophthalm. Society. 1894.
10) Byers, The primary intradural Tumours of the optic nerve: Fibromatosis nervi optici. Studies from the royal Victoria Hospital Montreal. 1901.
11) Darier, Tumeur de l'orbite. Bd. CXI. p. 285 u. Tumeur du nerf optique. Bd. CXII. p. 322 der Annales d'oculist.
12) Delius, Ueber einen Fall von primärer eigentlicher Sehnervengeschwulst. Inaug.-Dissert. Tübingen 1898.
13) Dussausay, Sarcome angiolithique du nerf optique gauche. Bulletins de la société anatomique de Paris. 50. Jahr 1875. p. 211.
14) Emanuel, Ueber die Beziehungen der Sehnervengeschwülste zur Elephantiasis neuromatodes. Ophthalmologische Gesellschaft zu Heidelberg. 1901.
15) Emanuel, Ueber die Beziehungen der Sehnervengeschwülste zur Elephantiasis neuromatodes und über Sehnervengliome. v. Graefe's Arch. f. Ophthalm. Bd. LIII. 1.
16) Ernst, Ueber Psammome. Ziegler's Beiträge. Bd. XI.
17) Ewetzky, Ein Fall von Endotheliom der äusseren Sehnervenscheide. Arch. f. Augenheilk. Bd. XII.
18) Goldzieher, Die Geschwülste des Sehnerven. v. Graefe's Arch. f. Ophthalm. Bd. XIX. 3.
19) v. Forster, Zur Kenntniss der Orbitalgeschwülste, deren Ausgangspunkt und Fortpflanzungsbahnen. v. Graefe's Arch. f. Ophthalm. Bd. XXIV. 2.
20) v. Graefe, Zur Casuistik der Tumoren: Geschwülste des Sehnerven. v. Graefe's Arch. f. Ophthalm. Bd. X. 1.
21) v. Graefe, Kürzere Abhandlungen, Notizen und casuistische Mittheilungen: Tumor orbitae et cerebri. v. Graefe's Arch. f. Ophthalm. Bd. XII. 2. S. 113.
22) Greef, Mikroskopische Anatomie des Sehnerven. Graefe-Saemisch's Handbuch. 2. Aufl.
23) Huc, Essai sur les tumeurs du nerf optique. Thèse. Paris 1882. No. 162. S. 44 u. 45.
24) v. Hippel, Ein Fall von multiplen Sarkomen des ganzen Nervensystems und seiner Hüllen. Deutsche Zeitschr. f. Nervenheilk. Bd. II. 1892.
25) Jocqs, Des Tumeurs du nerf optique. Thèse. Paris 1887.
26) Kalt, Sarkome endothélial du nerf optique. Recueil d'ophthalm. 1897. p. 135.
27) Knapp, Ein Fall von Carcinom der äusseren Sehnervenscheide exstirpirt mit Erhaltung des Augapfels. Arch. f. Augenheilk. Bd. IV. 2.
28) Leber, Zehender's klin. Monatsblätter. 12. Jahrg. S. 444 Anm.
29) Leber, Ueber amyloide Degeneration der Bindehaut des Auges. v. Graefe's Arch. f. Ophthalm. Bd. XIX. 1. S. 184.
30) Leber, Ueber die Entstehung der Amyloidentartung, vorzugsweise nach

Untersuchungen der Bindehaut des Auges und über die Herkunft der Amyloidkörperchen in der atrophischen Nervensubstanz. v. Graefe's Arch. f. Ophthalm. Bd. XXV. 1.
31) Leber u. Krahnstöver, Ueber die bei Aderhautsarkomen vorkommende Phthisis des Augapfels und über die Bedeutungen von Verletzungen bei der Entstehung dieser Geschwülste. v. Graefe's Arch. f. Ophthalm. Bd. XLV. 1.
32) Marshall, Transactions of the ophthalm. society of the United Kingdom. Bd. XX. 1899 u. 1900.
33) Meyer, Semi, Ueber die Structur, das Vorkommen und die Entstehung der Sandkörper. Virchow's Arch. Bd. CXLIII.
34) Michel, Ueber eine Hyperplasie des Chiasma und des rechten Nervus opticus bei Elephantiasis. v. Graefe's Arch. f. Ophthalm. Bd. XIX. 3.
35) Müller, Heinrich, Gesammelte Schriften zur Anatomie und Physiologie des Auges von Heinr. Müller, herausgegeben von Becker. 1872. S. 388.
36) Neumann, Ueber Sarkome mit endothelialen Zellen nebst Bemerkungen über die Stellung der Sarkome zu den Carcinomen. Arch. d. Heilk. Bd. XIII.
37) Pagenstecher, H., Ein Fall von Verletzung des Nervus opticus mit Zerreissung der centralen Gefässe und der dadurch bewirkten Veränderungen des Augenhintergrundes. v. Graefe's Arch. f. Ophthalm. Bd. XV. 1.
38) Perls, Beschreibung eines wahren Neuroms des Nervus opticus. v. Graefe's Arch. f. Ophthalm. Bd. XIX. 2.
39) v. Recklinghausen, Ueber die multiplen Fibrome der Haut und ihre Beziehung zu den multiplen Neuromen. Festschrift für Virchow. Berlin 1882.
40) Ribbert, Lehrbuch der pathologischen Histologie. 1901.
41) Rothmund, Neurom (cystöse Degeneration) des Sehnerven. Zehender's klin. Monatsblätter. 1. Jahrg.
42) Ruschhaupt, Ueber ein myxomatös entartetes Gliom des Nervus opticus. Inaug.-Dissert. Bonn 1900.
43) Salzer, Ueber ein primäres tubulöses Angiosarkom des Sehnerven. v. Graefe's Arch. f. Ophthalm. Bd. XXXVIII. 3.
44) Salzmann, Studien über das Myxosarkom des Sehnerven. v. Graefe's Arch. f. Ophthalm. Bd. XXXIX. 4.
45) Scalinci, Di un mixo-sarcoma del nervo ottico. Lavori della clinica oculista di Napoli. Vol. V.
46) Schlodtmann, Ueber die Exstirpation retrobulbärer Tumoren mit Erhaltung des Augapfels und das klinische Verhalten der Bulbi nach der Operation. Festschrift für v. Hippel. Halle 1899.
47) Schott, Endotheliome an beiden Sehnerven. Arch. f. Augenheilk. Bd. VI.
48) Sichel, Gazette hebdomadaire. 1871. No. 8. p. 131; No. 10. p. 165—167 (cit. nach Willemer).
49) Steffan'sche Augenheilanstalt zu Frankfurt a. M. 1873—1874. S. 33.
50) Straub, Die Gliome des Sehorgans. v. Graefe's Arch. f. Ophthalm. Bd. XXXII. 1.
51) Szokalski, Tumeur squirho-cancéreuse du nerf optique. Annal. d'oculist. Bd. XLVI.
52) Tailor, Endothelioma delle guaine del nervo ottico. Annali di Ottalmol. Bd. XXIII. 1—2.
53) de Vicentis, Sull' asportazione di un tumore del nervo ottico con conservazione del bulbo. Lavori della clinica oculista di Napoli. Vol. IV.
54) Vossius, Das Myxosarkom des Sehnerven. v. Graefe's Arch. f. Ophthalm. Bd. XXVIII. 3.
55) Wiegmann, Ein Fall von primärem Fibrosarkom des Sehnerven. Zehender's Klin. Monatsblätter. 33. Jahrg.
56) Willemer, Ueber eigentliche d. h. sich innerhalb der äusseren Scheide entwickelnde Tumoren des Sehnerven. v. Graefe's Arch. f. Ophthalm. Bd. XXV. 1.
57) Witkiewicz, Ueber die Entstehung der Kalkkugeln in den Psammocarcinomen des Ovariums. Inaug.-Dissert. Zürich 1901.
58) Wolfheim, Ueber eigentliche Sehnerventumoren. Inaug.-Dissert. Königsberg 1887.

Erklärung der Abbildungen auf Taf. IV u. V, Fig. 1—8.

Fall I.

Fig. 1. Stromabalken aus dem Tumor, die eine zu ihrer Verlaufsrichtung senkrechte Segmentirung und eine feine Längsstreifung des centralen Theiles erkennen lassen. (Etwas schematisirt.) Vergrösserung: Immersion.

Fig. 2. Züge hypertrophischen Stromagewebes theilen den Tumor in verschieden grosse Räume, in denen die Parenchymzellen liegen, die sich hie und da zu Zellzwiebeln zusammenlegen; aus letzteren werden nach hyaliner Degeneration und Kalkablagerung die Psammomkörner. Hämatoxylin-Eosin. Vergrösserung: Zeiss. Ocul. 2. Object AA.

Fig. 3. Stärkere Vergrösserung der Psammomkörner, die concentrische Schichtung zeigen, welche gleichmässig um die ganze Peripherie geht; ein Psammomkorn ist umgeben von concentrisch angelagerten Zellen. Vergrösserung: Seibert. Ocul. 1. Object V.

Fig. 4. Wucherung des Tumors im Nervus opticus. Während die kleineren Zellhaufen des Tumors mitten in den atrophischen Nervenbündeln liegen, reichen die grösseren an das bindegewebige Stützgerüste heran. Eine Beziehung zu den Gefässen lässt sich nicht erkennen. Hämatoxylin-Eosin. Vergrösserung: Zeiss. Ocul. 4. Object AA.

Fall II.

Fig. 5. Im Gewebe regellos zerstreut liegen zahlreiche Kalkkörper, von verschiedener Grösse. Schon die kleinen lassen Schichtung erkennen. Von den grösseren ist das Gewebe etwas zurückgewichen. Die Schichtung ist unregelmässig, indem ein Ring nicht die ganze Peripherie umfasst, sondern drusenartige Appositionen und buckelartige Auswüchse hervorruft. Eine Beziehung der Kalkkörper zu den Zellen ist nicht nachzuweisen. — Entkalkt in 5% Trichloressigsäure. Vergrösserung: Zeiss. Ocul. 4. Object AA.

Fall III.

Fig. 6 In die Maschen des stark hyperplasirten arachnoidealen Balkennetzes finden sich die Tumorzellen eingelagert. Die Balken sind nach van Gieson gefärbt, ebenso wie die ungleichmässig verdickten Bindegewebssepta des Nerven gelb und roth. Die Pialscheide ist leicht verdickt; in sie eingelagert finden sich Tumorzellen. Den Bindegewebsbalken des Nerven sind Zellen in endothelartigem Typus aufgelagert. van Gieson. Vergrösserung: Zeiss. Ocul. 4. Object a*.

Fig. 7. Andere Stelle aus demselben Präparat wie Fig. 6. Eine Brücke Gliagewebe, die zwei atrophische Nervenbündel mit einander verbindet, weist zarte Längsstreifung und ovale Form der Kerne auf. In und an den Bindegewebsbalken des Nerven liegen Zellen, von denen sich nicht mit Bestimmtheit sagen lässt, ob sie als Tumorzellen anzusprechen sind. van Gieson. Vergrösserung: Seibert. Ocul. 1. Object V.

Fig. 8. Stück aus dem bulbuswärts gelegenen Theil. An der Duralscheide sind die Tumorzellen dicht gelagert, während nach der Pialscheide zu die Arachnoidealbalken deutlich hervortraten. Der intradurale Querschnitt beträgt 5.9, der intrapiale 2,7 mm. Die Bindegewebsbalken des Opticus sind, nach van Gieson behandelt, hier gleichmässig roth gefärbt. Vergrösserung: Zeiss. Ocul. 4. Object AA.

Druck von Pöschel & Trepte in Leipzig.

Fig. 1.

Verlag von Wi

. 3.

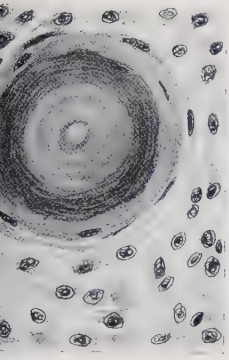

5.

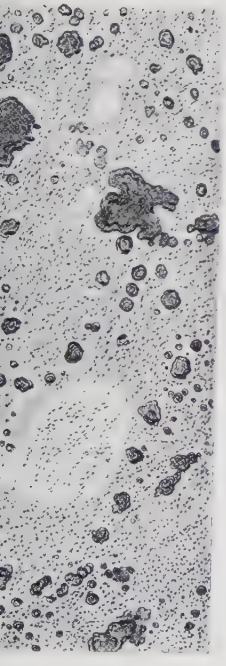

Fig. 8.



Fig. 2.

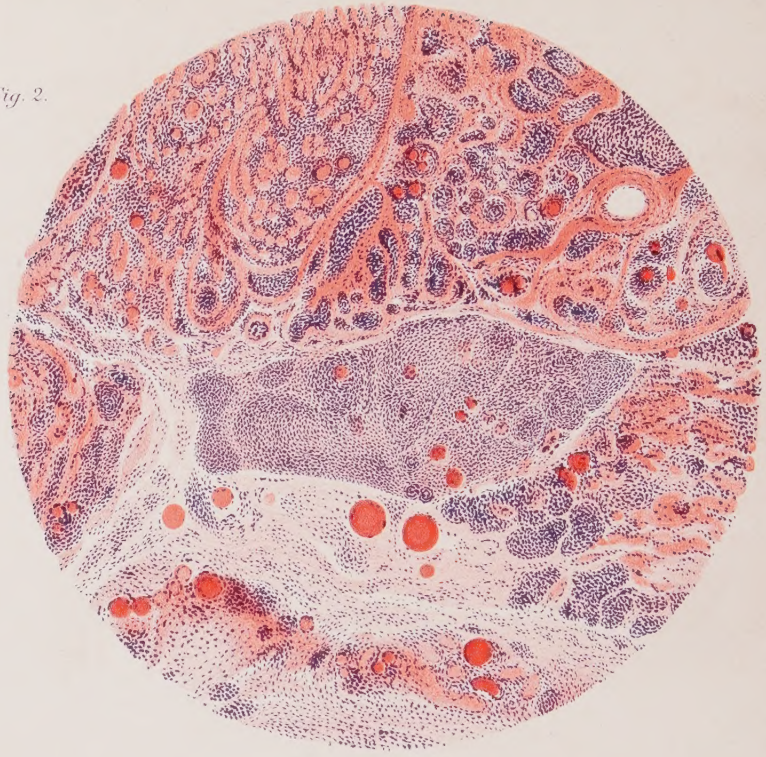

Fig. 4.

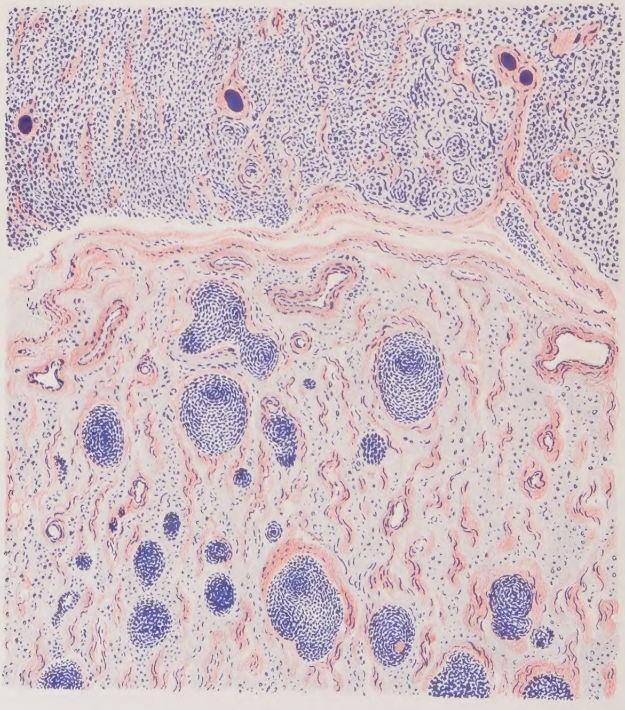

Verlag von W

Fig. 6.

Fig. 7.

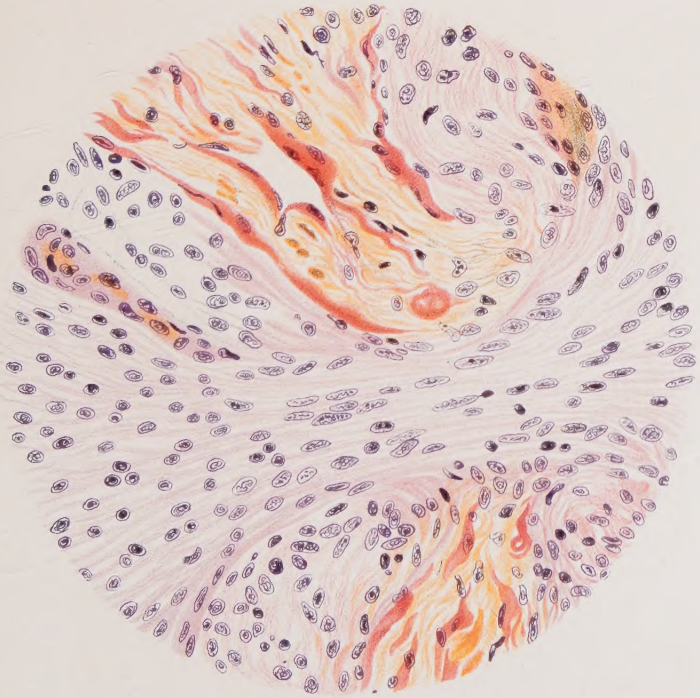

Lith. Anst. v. E. A. Funke Leipzig.